

OBJEKTIVNO STRUKTURIRANI ISPIT KLINIČKIH VJEŠTINA (OSCE)

1. TENS (transkutana električna nervna stimulacija)

DEFINICIJA procedura primjene kontrolirane niskovoltazne električne stimulacije za podraživanje živčanog sustava preko kože-izaziva analgetski učinak (podraživanje živčanih završetaka u koži te živčanih A-vlakana što koči C-vlakna u provođenju boli višim razinama živčanog sustava).

INDIKACIJE: svi bolni sindromi u mišićno-koštanim i neurološkim bolestima

- napravio klinički pregled (anamneza, neurološki pregled)
- uzeo podatke o eventualnim kontraindikacijama (pacemaker, ostali električni stimulatori, postojanje alenteza ili metalnih stranih tijela)
- koža u području najveće bolnosti se očisti blagim dezinficijensom i navlaži
- elektrode se namjeste prema dermatomu najveće boli ili radikularnoj distribuciji bolnog područja (+ elektroda na bolno mjesto, - elektroda na suprotni dermatom)
- počinje se sa slabim intenzitetom stimulacije koji se postepeno povećava do subjektivnog osjećaja trnjenja ili mravinjanja, a onda se smanjuje dok ne počnu nestajati fascikulacije
- potom se namješta frekvencija koja je pacijentu najugodnija (električni valovi su bifazični, f 0-150 Hz, trajanje impulsa 8ms, napon 9V, jačina struje do 75mA)
- terapija traje 10-30 minuta, može se ponavljati nekoliko puta tokom dana

2. PREDNJA TAMPONADA NOSA (EPISTAXA)

Treba imati pribor: izvor svjetla, nosni spekulum s vlastitim izvorom svjetla, hvataljka u obliku kliješta (ili zakrivljena pinceta), traka gaze dugačka 1-2 m.

- anamnestički provjerio da li je pacijent pokušao pravilno zaustaviti krvarenje iz nosa-samopomoć (stisnute nosnice, glava savijena prema naprijed, hladne obloge na vrat i/ili lice, disanje na usta)
- rinoskopski pogledati mjesto krvarenja (Littl, stražnji dio nosne šupljine)
- traka gaze se slaže u slojevima od nosnog otvora do hoana počevši od donjeg nosnog hodnika prema gore tako da ispuni cijeli kavum
- tampon se fiksira čvrsto mikroporom
- vadi se nakon 3-7 dana
- kontrolira se svaki dan radi mogućnosti infekcije sinusa ili uha a kod pojave istih vadi se odmah

3. ISPITIVANJE PODRAŽAJA MENINGA

KOČENJE ŠIJE (bolesnik leži na leđima, lijevom rukom na zatiljku se flektira vrat dok se istovremeno desna položi na sternum i priječi se podizanje trupa – pozitivan je znak kad bolesnik pruža otpor fleksiji zbog bolnosti ili ju je nemoguće izvesti)

KERNIGOV ZNAK (pacijent leži na leđima, noga je flektirana u kuku oko 90 st. i savijena u koljenu, pokuša se ekstendirati u koljenu – pozitivan je znak kad pacijent pruža otpor ili ima izrazito jaku bolnost u vratu)

BRUDZINSKIJEV ZNAK (pacijent leži na leđima, lijevom rukom se flektira šija - pozitivan je znak kad dolazi do spontane fleksije koljena kod pasivne fleksije šije)

SIMPTOM POLJUPCA KOLJENA (pacijent sjedi s ispruženim ili lagano savijenim nogama, traži se od njega da poljubi svoje koljeno – pozitivan je znak ako ne može to izvesti) / ispitivanje se češće provodi kod djece

SIMPTOM TRONOŠCA (pozitivan je ako se pacijent kod sjedenja podupire rukama postavljenim straga ili zauzima karakteristični položaj kod ležanja – leži na boku, noge su flektirane u kuku i koljenu, glava je zabačena natrag)

4. BIOPSIJA KOŽNIH PROMJENA

INDIKACIJE: kod sumnje na: psorijaza, lichen ruber plannus, granuloma annulare, lupus erythematosus, necrobiosis lipoidica, sarcoidosis, lupus vulgaris), one koje se ne moraju slati patologu i istovremeno su i kurativne: verrucae vulgares, atheroma

- očisti područje kože s kojeg ćeš uzeti biopsiju
- skalpelom (no. 15) zareži dovoljno duboko da obuhvatiš sve slojeve kože, izreži bioptat u smjeru kalanja kože da izbjegneš ožiljak
- po mogućnosti izreži 0,5 x 1,5 cm, ili ako se radi o površinskoj dermatози dovoljno će biti 3-4mm debljeg uzorka (do supkutanog masnog tkiva)
- pokrij mjesto uzetog bioptata koloidno-hidrofilnom gazom (Granugel) da pomogneš zacjeljivanje bez ožiljka, obično ne treba šivati osim ako jače krvari treba staviti 1-2 atraumatska šava
- pomno, bez stiskanja bioptat stavi u alkohol (90%)
- pošalji na patologiju s pomno napisanim mjestom s kojeg je uzeto te pretpostavljenom dg.

5. MJERENJE KRVNOG TLAKA

INDIKACIJE: određivanje visine krvnog tlaka kao rizičnog faktora (kod pacijenata do 40 godina jednom u 5 godina, 40-50 godina jednom u dvije, a kod starijih jednom godišnje)

- mjeri se na desnoj ruci kod pacijenta koji sjedi, stetoskopom
- veličina manžete se određuje prema obujmu nadlaktice (12-cm za mršavije/žene (obujam 26-32), deblje/muškarce 15 cm (obujam 33-41) i za jako debele 18 cm.
- pacijent treba mirno sjediti s postavljenom manžetom 5 min
- manžeta se napumpava iznad pretpostavljenog sistoličkog tlaka 20-30 mmHg i potom otpušta pritisak 2 mmHg na sec.
- slušaju se Korotkoffovi zvukovi (prvi zvuk je sistolički, a zadnji dijastolički, ako zvuk ne nestaje uzima se za dijastolički kad postane mukao i piše se npr. 120/80/0)
- mjerenje se ponavlja nakon par minuta i najniža vrijednost se uzima kao točna
- uzima se mjerenje u razmacima od 2 mmHg (npr. 122/84)
- ako je tlak povišen mjeri se nakon što pacijent leži 5 minuta
- Prije započinjanja th mjeri se stojeći, sjedeći i ležeći, a prvi puta se mjeri na obje ruke

6. Otoskopija i lavacija

- pregledati otoskopski oba uha (bez obzira npr. na bol u samo jednom uhu)
- podizanje uške gore i natrag radi boljeg prikaza v. slušnog hodnika
- kod nalaza cerumena (crni ili smeđi sadržaj) isprati vodom, kod bjelkastih naslaga poželjno s Acidi borici i to višekratno
- prije početka lavacije staviti pacijentu ručnik preko ramena (da se ne smoči) opet podići ušku prema gore i natrag lijevom rukom, a desnom vrh šprice prisloniti uz gornji rub otvora vanjskog slušnog hodnika i početi s ispiranjem
- obvezna kontrolna otoskopija
- savjetovati pacijenta da ne pokušava sam izvaditi cerumen npr. sa štapićima koji na vrhu imaju vatu već da se u sličnim situacijama javi u ambulantu

7. Kateterizacija mokraćnog mjehura u muškaraca

Imati sav potreban pribor (pinceta, glicerín, kateter, šprica s fiziološkom, sterilne kirurške rukavice, metalnu posudu – bubrežnjak). Odvojiti sterilno od nesterilnog.

- pacijent je u ležećem položaju a između nogu postavimo metalnu posudu za mokraću
- higijenske mjere- prije kateterizacije prijeći sterilnom kompresom namočenom u dezinfekcijsko sredstvo preko glansa penisa 2-3 puta u istom smjeru
- lijevom rukom prihvatiti spolovilo i usmjeriti ga okomito na položaj tijela – uvis, jer se u tom položaju ispravlja prednji zavoj uretre. U desnoj ruci držimo pincetu kojom prihvatimo vrh katetera i izvlačimo ga pomalo iz najlona (u kojem je pakiran) koji pridržava med. sestra
- vrh katetera umočimo u glicerín te uvlačimo kateter kroz vanjsko ušće uretre, a kad nađemo na „prepreku“ (stražnji zavoj uretre), usmjerimo spolovilo prema dolje i nastavljamo dok ne uđemo u m. mjehur - istjecanje mokraće
- instiliramo 3-5 ml fiziološke, u za to predviđeni otvor na kateteru i napunimo balončić koji osigurava da kateter ne ispadne

8. Ispitivanje pulsa perifernih arterija

Puls arterije dorsalis pedis palpirati u žlijebu između 1. i 2. metatarzalne kosti, nešto lateralnije od tetive m. extensoris hallucis

Puls art. tibialis anterior palpirati u visini nožnog zgloba u visini između obaju maleola

Puls art. tibialis posterior palpirati na pola puta između stražnjeg dijela unutarnjeg maleola i unutarnje strane Ahilove tetive

Puls art. popliteae. Pacijent leži na prsima s lagano flektiranom nogom, palpira se u poplitealnoj jami

Puls art. femoralis. Pacijent leži na leđima, palpira se u ungvinumu ispod Poupartovog ligamenta.

9. STANICA ISPITA

A. Zadatak za specijalizanta:

Na ovom ispitnom mjestu nalazi se PEAK-FLOW METER i dnevnik samokontrole bolesti-grafikon. Vaš zadatak je da Vašem pacijentu, novootkrivenom astmatičaru, objasnite kako će koristiti peak-flow metar i kako će protumačiti značenje pojedinih zona.

B. Zadatak za opservera:

Na ovom ispitnom mjestu nalazi se peak-flow metar i dnevnik samokontrole bolesti - grafikon. Vaš zadatak je da ocijenite koliko je detaljno liječnik objasnio pacijentu smisao mjerenja.

1. Objasniti što je vršni protok zraka:

Vršni protok zraka objektivni je pokazatelj stanja Vaših pluća, tj. mjerilo koliko je Vaša terapija učinkovita. Mjeri se mjerilačem protoka zraka- peak flow metrom.

2. Objasniti način mjerenja: Staviti pokazivač na 0 ili na kraj brojčane skale, duboko udahnuti stojeći ili sjedeći uspravno, obujmiti usnama usni nastavak i naglo i brzo izdahnuti. Zabilježiti vrijednost.

3. Mjeriti barem 2-3 tjedna svakodnevno, ujutro i uvečer i odrediti najbolji osobni rezultat. Svaki put mjeriti 3 puta i uzeti najbolju vrijednost.

4. Prema najboljem osobnom rezultatu odrediti zone (zelenu 80-100%; žutu 60-80 % i crvenu < 60% najboljeg osobnog rezultata). Na mjesečnom dnevniku samokontrole - grafikonu povući granične linije na 60 % i 80 % i odrediti zone- ZELENU, ŽUTU i CRVENU.

5. Svakodnevno mjeriti vrijednosti ujutro, u podne i uvečer te ucrtati u mjesečni grafikon tako da dobijete mjesečnu krivulju vršnog protoka zraka.

6. Pogledaj u kojoj je zoni krivulja i daj savjet! ZELENA ZONA: predstavlja 80-100 % najboljeg osobnog rezultata i znak je dobre kontrole bolesti. Savjet: ako uzimaš bilo kakvu terapiju, nastavi tako i dalje.

7. ŽUTA ZONA: predstavlja 60-80 % najboljeg osobnog rezultata i signal je za oprez. Tvoja astma se pogoršava!

8. CRVENA ZONA: predstavlja manje od 60 % najboljeg osobnog rezultata i znak je za uzbunu. Savjet: obavezno dodaj terapiji simptomatske lijekove i hitno se javi svom liječniku!

Način ocjenjivanja:

Svaka stavka se boduje s dva boda, netočno ili nedovoljno precizno s 1 bod. Mak. broj bodova je 16.

10. STANICA ISPITA

A. Zadatak za specijalizanta:

Na ovom ispitnom mjestu nalaze se optometrijske tablice po dr. B. Jovičeviću za ispitivanje vida kod male djece. Vaš zadatak je da ispitajte vid djetetu te da rezultate pojasnite roditelju.

B. Zadatak za opservera: Na ovom ispitnom mjestu nalaze se optometrijske tablice po dr. B. Jovičeviću za ispitivanje vida kod male djece. Vaš zadatak je da ocijenite koliko spretno i uspješno to specijalizant izvodi.

1. Dijete upoznati sa predmetima koji su štampani na testu te ga naučiti nazivima simbola-sličica. Dijete pritom gleda s oba oka, izbliza.

2. Optotip postaviti na udaljenost od 3 metra, najbolje nasuprot prozoru kada je dnevno osvjetljenje najbolje.

3. Roditelju reći da pokrije rukom najprije jedno oko djetetu i ispitati vid od najkrupnijih sličica do najsitnijih. Zabilježiti rezultat onog reda kojeg dijete još vidi (VOD/VOS sličice na 3 metra 0.1-0.8).

4. Pustiti dijete da se malo odmori, zamoliti roditelja da sada pokrije rukom drugo oko djeteta i ispitati vid na isti način. Zabilježiti decimalni broj onog reda kojeg dijete još vidi (0.1-0.8).

5. Pojasniti roditelju rezultat: Ako dijete vidi na oba oka 0.7 ili 0.8 – vid je uredan, naručiti dijete na kontrolu za godinu dana.

6. Ako dijete vidi 0.6 ili manje – uputiti ga odmah okulisti!

7. Ako je razlika vida između oba oka 2 reda ili veća – uputiti dijete odmah okulisti!

Način bodovanja:

Svaki točan postupak nosi po 1 bod, pri čemu se dodaje 4 boda ako je kandidat točno objasnio točke 5, 6 i

7. Maksimalni broj bodova je 11.

11. STANICA ISPITA

A. Zadatak za specijalizanta:

Na ovom ispitnom mjestu nalazi se fantom (ili osoba) kojoj morate ispitati opseg pokreta zgloba kuka.

B. Zadatak za opserversa:

Na ovom ispitnom mjestu nalazi se fantom (ili prava osoba). Vaš zadatak je da ocijenite, koristeći protokol, koliko uspješno specijalizant izvodi određene kretnje i da li je sve kretnje izveo.

1. FLEKSIJA – ISPRUŽENO KOLJENO - 0-90 stupnjeva Osoba leži na leđima ispruženih koljena, ruku uz tijelo, a specijalizant diže nogu od 0 st. Do maksimalnog mogućeg stupnja. Zabilježiti rezultat na obje strane.

2. FLEKSIJA – SAVINUTO KOLJENO - 0 st.- 120 st. Osoba leži na leđima, ruke su uz tijelo, jedna noga je ispružena, a druga je flektirana u koljenu i kuku pod kutom od 90 st. Izvodi se fleksija savinute noge do maksimalno mogućeg. Pokus izvesti na obje noge.

3. RETROFLEKSIJA – 0-20 st. Osoba leži potrbuške, a ispitivač postavi dlan na bolesnikovu križnu kost, lagano je pritišćući prema podlozi. Drugom rukom podiže nogu od podloge. Pokus ponoviti na obje noge.

4. ABDUKCIJA KUKA – 0-45 st. Osoba leži s usporedno položenim nogama. Ispitivač stoji ispred stopala ispitivane osobe, a zatim abducira nogu na jednoj, pa na drugoj strani.

5. ABDUKCIJA S FLEKSIJOM NATKOLJENICE I POTKOLJENICE – 0-45 st. Osoba leži na leđima. Ispitivač flektira natkoljenu 90 st. te abducira natkoljenu. Pokus izvesti na obje noge.

6. ABDUKCIJA 45 - 0 st. Osoba leži na leđima s maksimalno abduciranom nogom. Ispitivač iz tog položaja abducira nogu do 0 st. Postupak se izvodi na obje strane.

7. ROTACIJA PREMA VANI- SAVINUTO KOLJENO- 0-45 st. Osoba leži na leđima sa savinutom nogom u kuku i koljenu pod kutom od 90 st. Ispitivač jednom rukom drži koljeno, a drugom stopalo i pomiče distalni dio ekstremiteta u smjeru suprotnom od očekivane rotacije u kuku, tj. prema unutra. Postupak se izvodi na obje strane.

8. ROTACIJA PREMA UNUTRA SA SAVINUTIM KOLJENOM – 0-40 st. Osoba leži na leđima sa savinutom nogom u kuku i koljenu od 90 st. Ispitivač jednom rukom drži koljeno, a drugom pomiče potkoljenu prema vani do maksimalno mogućeg. Ponoviti na obje noge.

9. ROTACIJA KUKA SA ISPRUŽENIM KOLJENOM (test valjanja noge) PREMA UNUTRA - 0- 35 st. Osoba leži relaksirana na leđima. Noge su ispružene i lagano abducirane. Ispitivač položi dlan jedne ruke na natkoljenu, a drugi na potkoljenu i rotira nogu prema unutra na jednoj, pa na drugoj nozi.

10. ROTACIJA KUKA SA ISPRUŽENIM KOLJENOM PREMA VANI (test valjanja noge) 0-45 st. Postupak je isti kao prethodni, ali na suprotnu stranu.

11. ROTACIJA KUKA U POTRBUŠNOM POLOŽAJU PREMA UNUTRA – 0-40 st. Osoba leži potrbuške. Koljeno je savinuto pod 90 st. Ispitivač pomiče stopalo prema vani. Postupak se ponavlja na obje strane.

12. ROTACIJA KUKA U POTRBUŠNOM POLOŽAJU PREMA VANI – 0 –45 st. Osoba leži potrbuške. Koljeno je savinuto pod 90 st. Ispitivač pomiče stopalo prema unutra. Postupak se ponavlja na obje strane.

Način bodovanja: Svaki točan postupak nosi po 2 boda, 1 bod ako je neprecizno izvedeno ili se ne izvede na obje strane. Maksimalni broj bodova je 24.

12. Edukacija pacijenta u korištenju Novopen štrcaljke:

- odviti ležište uloška
- klip mora biti na početnom položaju
- umetnite Penfill inzulin
- dobro ga promiješajte (na prozirnem dijelu vidite da li je dobro promiješan)
- stavite Novofine iglu
- okrenite gornji regulator broja jedinica na 12ij i uštrcajte u kapicu igle
- prva udubina kapice mora biti ravno pokrivena inzulinom-vaš injektor je ispravan
- ako je sve ok vaša penkala spremna je za upotrebu, odredite svoj broj jedinica
- injicirajte inzulin (mjesto i način aplikacije-druga tema)

13. Elektroponiranja gornje vjeđe:

- bolesniku reći da gleda prema dolje
- prstima jedne ruke povučemo vjeđu prema naprijed i dolje
- palac druge ruke stavimo u visini gornje vjeđne brazde
- trepavice i vjeđu povučemo preko palca
- palac izvučemo ispod vjeđe i stavimo ga na izvrnuti rub kako bi obavili pregled

14. Edukacija pacijentice u samopregledu dojke:

- svući se do pasa, dobro da je ogledalo ispred, promatrajte da li ima vidljive razlike između dojki
- obe ruke stavite iznad glave pa ponovite postupak
- ako gledamo lijevu dojku, lijevu ruku staviti na glavu (obrnuto za desnu dojku)
- lagano pritiskanjem ispruženih prstiju pritiskamo dojku prema rebrima u smjeru kazaljke na satu
- zamislite dojku kao krug podijeljen na četiri dijela, najprije opipajte gornju i donju unutrašnju stranu dojke
- potom spustite ruku uz tijelo i pregledajte donji vanjski, pa gornji vanjski kvadrant. Posebno oprezni budite pregledavajući gornju vanjsku četvrtinu, tu su najčešće promjene
- završite pregled opipavajući područja obe pazušne jame

15. Očitavanja EKG

Primjer EKG bolesnika sa ugrađenim VAT elektrostimulatorom. Ispitanik treba:

- analizirati EKG = električni se stimulus vidi kao tanka okomita crta tj. „spike“, iza svakog stimulusa slijedi ventrikularni kompleks koji grubo slični onom u bloku lijeve grane jer se vršak elektrode po pravilu locira u vrh desnog ventrikula
- objasniti kraticu VAT = V tj. ventrikul je mjesto stimulacije; A tj. atrij je mjesto „senzinga“; T je trigeriranje stimulusa
- navesti najčešće malformacije ES = poremećaj stimulacije jer elektroda izgubi kontakt sa miokardom, pa nakon „spike“-a ne slijedi QRS kompleks, te poremećaj „sensinga“, kada stimulusi slijede u neuobičajenim intervalima npr. miopotencijal pektoralnih mišića se prepoznaje kao spontana akcija srca te stimulus izostane, što kod pacijenta može izazvati omaglicu ili sinkopu.

16. Rješavanje bolesnikovog problema po principu *patient-managment problem* / PMP/

Faza 1

Petogodišnji dječak dolazi zbog glavobolje i povraćanja .Zadnjih pet dana ima hunjavicu, glavobolja počela noćas, od jutros povraća.

Pitanja za specijalizanta:

Koja anamnestička i heteroanamnestička pitanja će te postaviti?

Što treba pregledati u statusu? [Temperaturu](#), [meningealne fenomene i znake](#), [dobro pogledati kožu \(osip\)](#), [orijentacijski neurološki status](#).

Faza 2

Odgovore daje observer u pisanom obliku:

Dijete je od noćas visoko febrilno, odbija hranu, povraća u mlazu, bez proljeva. Majka navodi da sličnih slučajeva u njihovoj okolini nema. Iz statusa: nos obostrano prohodan, nepčani lukovi hiperemični,

tonzile mirne, jezik neobložen. Turgor održan, po koži mjestimice petehijalan osip koji ne blijedi na pritisak. Abdomen b.o.

Koči vrat pri pasivnoj fleksiji, u sjedećem položaju oslanja se na ruke

Kernigov znak, gornji i donji Brudzinskijev znak negativni.

Pitanja za specijalizanta:

O kojoj se dg najvjerojatnije radi? **MM**

Što ćete sada učiniti? **I.v. infuziju + transport**

Faza 3

Odgovore daje observer u pisanom obliku:

Dijete je hitno upućeno u pratnji liječnika na Infektološki odjel pod sumnjom na meningokokni meningitis. Ambulantno je dobilo supozitorij paracetamola. U likvoru nalaz preko 70% neutrofila, uz meningokok.

Pitanja za specijalizanta:

O kojoj dijagnozi se radi? **MM**

Kako se bolest liječi? **Uzročno (antibiotik odmah) + opće suportivne mjere (dehidracija, elektroliti).**

Koje su moguće komplikacije ove bolesti? **Septičke metastaze u razne organe, sepsa, vaskularni kolaps, <ICP, hipertenzivni hidrocefalus, piocefalus, DIK, endotoksički šok.**

Faza 4:

Odgovore daje observer u pisanom obliku: zbog gnojnog meningokoknog meningitisa ordinira se inicijalno cefalosporin III generacije (**ceftriakson: ROCEPHIN**), a nastavlja sa penicilinom G i.v. 18 milijuna i.j./dan, 10-12 dana, nakon što je E-testom dokazana osjetljivost izoliranog soja na penicilin.

Pitanja za specijalizanta:

Što ćete sada uraditi? **Dati kemoprofilaksu rifampicinom kontaktima.**

Postoji li cjepivo protiv ove bolesti? **Da, ali samo za neke serogrupe, imunitet je kratkotrajan i ne daje se djeci do 2 godine (neefikasno kod te dobne grupe).**

Faza 5

Odgovore daje observer u pisanom obliku: samo kod osoba u najužem kontaktu sa oboljelim djetetom provodimo kemoprofilaksu rifampicinom i to odraslima 600mg/12 h, *per os*, ukupno 4 doze, a djeci 10 mg/kg/ 12 h, *per os*, isto ukupno 4 doze. Vakcinacijom je moguća samo selektivna prevencija meningokokne bolesti i to za serotipove A, C Y, za B za sada nema vaccine.

17. Kateterizacija mokraćnog mjehura kod muškarca

Zadatak observera je ocijeniti, koristeći protokol, koliko uspješno specijalizant izvodi ovaj postupak.

Priprema potrebnog materijala za izvođenje postupka u aseptičkim uvjetima:

Na sterilnoj površini: sterilne rukavice, antiseptik, sterilni lidokain gel, odgovarajući kateter (uži od ušća uretre), najčešće 18 ili 16 Charriera / 1Ch= 1/3 mm/, sterilna pinceta, dva bubrežnjaka.

Neadekvatna priprema; Bez pripreme.

Priprema spolovila pacijenta za postupak: liječnik dešnjak lijevom rukom prihvaća penis ležećeg pacijenta i oslobađa glans potezanjem prepucija, a desnom rukom briše bar 3 puta vanjsko ušće uretre. Jednim smotuljkom sterilnog pamuka, umočenim u antiseptičku otopinu, smije se izvršiti samo jedan potez brisanja! U fossa navicularis unese se par kapi sterilnog glicerina ili se uštrca lidokain gel.

Napravljeno nepotpuno, sa pogreškama; Nije napravljeno

Uvođenje katetera u mjehur: odgovarajući kateter se hvata pincetom 5-6 cm od vrška, a kraj mu se uhvati između 4. i 5. prsta dominantne ruke. Lijevom (nedominantnom) rukom penis se podigne i blago nategne, da se ispravi uretra i kateter se pažljivo uvodi kroz vanjski orificij uretre pomicanjem hvatišta pincete / ne siliti jer su moguće povrede uretre!/, sve dok se ne osjeti lagani otpor unutrašnjeg sfinktera. Penis se spušta u vodoravni položaj, a kateter uvodi u mokraćni mjehur i mokraća navire na vanjsko ušće katetera.

Napravljeno sa pogreškama; Nije napravljeno

Fiksiranje katetera: Sa 5-8 ml fiziološke otopine puni se mjehurić koji fiksira kateter. Na vanjsko ušće se spaja vrećica za mokraću.

Napravljeno sa pogreškama

Nije napravljeno

18. Orofarigealni tubus kod bolesnika bez svijesti postavlja se na sljedeći način:

prvo odredimo potrebnu veličinu tubusa tako da izmjerimo udaljenost od kraja donje vilice do sredine bolesnikovih usta

otvorimo bolesnikova usta metodom prekriženih prstiju

uvlačimo tubus sa zakrivljenim krajem prema gore

kad dotaknemo meko nepce nježno nastavljamo uvlačenje, a ujedno radimo i rotaciju za 180°

nastavljamo dok ne obuhvatimo osnovicu jezika i dok samo kraj tubusa ne ostane izvan bolesnikovih usana

19. Heimlichov hvat kod male djece izvodimo na sljedeći način:

a) dijete okrenemo na našu podlakticu tako da mu je glava okrenuta prema dolje i leži prema našem dlanu. Prstima ruke na kojoj dijete leži držimo djetetova usta otvorena

b) dlanom naše druge ruke napravimo 4 kratka udarca između njegovih lopatica

c) odmah nakon izbacivanja stranog tijela okrenemo dijete i provjeravamo disanje

20. Održavanje prohodnosti dišnih putova bolesnika koji ne diše:

a) stati sa bolesnikove strane i dlan jedne ruke staviti na bolesnikovo čelo pritiskujući glavu prema natrag (voditi računa o ozljedi kralježnice)

b) prste druge ruke stavimo na donji dio brade i podignuti ju prema gore, a pri tome paziti da ne stisnemo dišni put

c) podići bradu toliko da su zubi sasvim blizu jedni drugima, ali ne do kraja zatvoriti usta

21. Postupak kod začepljenja dišnih putova kod djece (do 1 godine života)

Zadatak za specijalizanta

Na ovom ispitnom mjestu nalazi se fantom, lutka (dijete do 1 godine života). Vaš je zadatak da izvedete, po svim pravilima struke, odstranjenje stranog tijela iz dišnih putova kod tog djeteta.

Zadatak za opserversa

Na ovom ispitnom mjestu nalazi se fantom, lutka (dijete do 1 godine života) na kojoj su specijalizanti uvježbavali odstranjenje stranog tijela iz dišnih putova. Vaš zadatak je da ocijenite, koristeći protokol, koliko je uspješno to specijalizant izveo. Svaki točno izveden zahvat boduje se s 3 boda.

Dijete se okrene na podlakticu, tako da mu je glava okrenuta prema dolje i da prednjom stranom leži prema dlanu. Prstima ruke na kojoj leži dijete drže se njegova usta otvorena.

Dlanom druge ruke napravi se pet kratkih (ali blagih) udaraca između djetetovih lopatica.

Odmah nakon izbacivanja stranog tijela okrene se dijete i provjerava disanje djeteta

22. Transportna imobilizacija podlaktice

Zadatak za specijalizanta

Imate pacijenta koji je pao na desnu ruku i pregledom ustanovljavamo da se radi o prijelomu podlaktice. Vaš zadatak je transportna imobilizacija podlaktice.

Zadatak za opserversa

Na ovom ispitnome mjestu nalazi se osoba sa prijelomom podlaktice. Vaš zadatak je da ocijenite koristeći protokol koliko je uspješno specijalizant izveo taj postupak. Svaki točan izveden zahvat boduje se s 3 boda.

Ustanovi koje udlage imaš za transportnu imobilizaciju (Cramerove udlage)

Izvrši pregled podlaktice – bolnost, dali ima rane, pokretljivost, u kojem je dijelu podlaktice prijelom

Kad si ustanovio da je prijelom u gornjoj trećini podlaktice imobiliziraj podlakticu Cramerovom udlagom. Ozlijeđenu ruku flektiraj pod pravim kutom, podlakticu stavi u položaj supinacije, Cramerovu udlagu postavi od vrška prsta do gornje trećine nadlaktice

Udlagu pričvrsti za ruku povojnom trakom, a oko vrata trokutastom maramom te transportiraj do prve kirurške ambulante

23. Osnovno održavanje života odraslih (ABLS)

Zadatak za specijalizanta: Na ovom ispitnom mjestu nalazi se fantom, lutka na kojem ste uvježbavali osnovno održavanje života. Vaš je zadatak da izvedete po svim pravilima struke osnovno održavanje života.

Zadatak za opservera: Na ovom ispitnom mjestu nalazi se fantom, lutka na kojoj su specijalizanti uvježbavali osnovno održavanje života. Vaš zadatak je da ocijenite, koristeći protokol, koliko uspješno specijalizant izvodi osnovno održavanje života. Svaki točan izveden zahvat boduj s 2 boda.

Procjena dali je bolesnik bez svijesti (protresti i pitati)

Otvaranje dišnog puta (zabacio glavu, podigao bradu)

Procjena dali bolesnik diše (promatranje grudnog koša bolesnika i slušanje disanja) – ako diše postavljanje bolesnika u bočni položaj

Ne diše – umjetno disanje (dva učinkovita udisaja)

Procjena krvotoka bolesnika (na karotidi u trajanju od 10 sekundi)

Nema spontanog krvotoka vanjska masaža srca 100/min MS:UD-15:2

Ima spontanog krvotoka nastavljanje umjetnog disanja (provjerite krvotok svake 2 minute)

24. DEMONSTRIRATI PRISTUP LIJEČNIKA PACIJENTU PUŠAČU KROZ «4 P «

PITATI

POTICATI

PROCIJENITI

POMOĆI

PRATITI

(Primjer mlađeg bračnog para čije dvogodišnje dijete zadnju godinu dana ima učestale infekcije respiratornog trakta, kašalj hropčice te je u tri navrata liječen inhalacijama. Pitati roditelje da li puše? Koliko? Puše li doma?)

Potaknuti: znate li da dim vaše cigarete osim što vas dovodi u rizik bolesti izravno smete i potiče smetnje dišnih putova i kod vašeg djeteta)

Procjeni stadij u kojem se roditelj nalazi glede razmišljanja o pušenju)

Pomozi: savjetom, promidžbenim materijalom edukacijom škole nepušenja farmakoterapijom

Prati rezultate

25. NJEGA STOPALA U DIJABETIČNOG BOLESNIKA:

1. Svakodnevni samopregled pranje i zaštitne kreme

2. Redovito oprezno odstranjivati zadebljalu kožu na petama oprez kod rezanja noktiju (bez urezivanja sa strane, bez kidanja zanoktica, rezati nokte u visini jagodica)

3. Važnost u odabiru obuće (udobne, bez žuljanja bez stezanja)

4. Upozoriti: ne hodati bosim, ne nositi cipele bez čarapa, ne zagrijavati noge termoforima ili uz otvoreni izvor topli, u slučaju povrede ili žuljeva ne mazati kojekakvim mastima nego sterilno previti.

26. STANICA:

Zadatak za specijalizanta: Dolazi astmatičar i donosi nalaz spirometrije. Protumačite mu ga!

Zadatak za opservera:

Pratiti da li je specijalizant ispravno postupio:

1. Pogledao je očekivane i postignute vrijednosti FEV1, te % FEV1 i objasnio:

ako je FEV1 \geq 80 %, nalaz je uredan 2 boda

ako je FEV1 60-80 %, nalaz je snižen, odnosno postoji opstrukcija 2 boda

ako je FEV1 < 60 %, nalaz je loš, treba uzeti simptomatsku terapiju 2 boda

2. Točno očitavanje o pozitivnom brohodilatacijskom (ventolin) testu

(poboljšanje > 15 % nakon aplikacije ventolina) tj. radi se o astmi 2 boda

3. Ako je FEV1 u ventolin testu poboljšanje < 15 %,

ventolin test je negativan 2 boda

Maksimalni broj bodova – 10

Svaka stavka nosi 2 boda

Netočno ili nedovoljno precizno – oduzeti 1 bod

27. STANICA:

Zadatak za specijalizanta: Na stolu je glukometar. Odredi GUK pacijentu koji je natašte!

Zadatak za opservera:

Pratiti da li je specijalizant ispravno postupio:

Napravljena dezinfekcija alkoholom jagodice prsta 2 boda

Ubod lancetom sa strane prsta 2 boda

Približio dijagnostičku traku kapljici krvi da se usiše 2 boda

Stavio traku u aparat 2 boda

Očitao vrijednost i pravilno je interpretirao:

6.1 mmol/L, uredna vrijednost 2 boda

GUK natašte >7 mmol/L, dijabetes 2 boda

> 12,2 mmol/L nasumce, dijabetes 2 boda

Izmjeriti vrijednost barem 2 puta u razmaku od par dana da bi nalaz bio pravovaljan!
2 boda

Maksimalni broj bodova – 16

Svaka stavka nosi 2 boda

Netočno ili nedovoljno precizno – oduzeti 1 bod

28. STANICA

Zadatak za specijalizanta: Pregledaj dojke!

Zadatak za opservera:

Pratiti postupak specijalizanta.

Skinuti pacijenticu do pasa, zatražiti da podigne ruke iznad glave sa dlanovima na zatiljku 2 boda

Inspekcija dojki, frontalna i bočna 2 boda

Palpacija od lateralnog vanjskog kvadranta, dolje, te prema medijalnom kvadrantu u krugu, obje dojke
2 boda

Stisnuti bradavicu, vidjeti ima li iscjetka 2 boda

Palpacija aksilarnih limfnih čvorova 2 boda

Palpacija supraklavikularnih limfnih čvorova 2 boda

Ponovljena palpacija dojki i limfnih čvorova u ležećem položaju sa podignutim rukama 2 boda

Maksimalni broj bodova – 14

Svaka stavka nosi 2 boda

Netočno ili nedovoljno precizno – oduzeti 1 bod

29. Pregled nosa

Anamneza: opća i specijalna.

Inspekcija: okolina nosa i sam nos.

Palpacija i perkusija: provjerava se osjetljivost okoline nosa i lokalizira osjetljivost ili bol.

Fakultativno: prednja rinoskopija

Ad. A. Bolesnici najčešće dolaze zbog smetnji pri disanju. Treba ispitati koliko ta smetnja traje, da li se odnosi na obje strane nosa, da li naizmjenično zahvata i jednu i drugu stranu i da li su smetnje izražene danju ili noću. Treba ispitati postojanje habitualnog disanja na usta zbog otežanog disanja na nos, s eventualnim pratećim deformacijama u oralnom kavumu i u izgledu bolesnika. Pita se da li postoji nenormalna sekrecija (jednostrana, obilna, serozna, mukozna, gnojova, sukrvičava, krvava, fetidna) ili suhoća sluznice sa stvaranjem krusta. Katkad se pacijenti žale na smetnje organa mirisa, (dizosmije; hiperosmija, hiposmija, parosmija, kakosmija, anosmija). Također je važna lokalizacija bola, (čelo, lijevi ili desni maksilarni sinus, potiljak), njegovo trajanje (kada se javlja – danju ili noću) i intenzitet.


Ad. B. Inspekcijom se orijentiramo o stanju okoline nosa i samog nosa.

Ad. C. Palpacijom i perkusijom provjeravamo osjetljivost okoline i lokaliziramo osjetljivost ili bol.

Palpiramo: a) prednji zid čeonog sinusa,

b) gornje-unutrašnji ugao orbite i korijena nosa,

c) donjeg zida čeonog sinusa i mjesta izlaska n. supraspinatusa



Ad. D. Fakultativno: prednja rinoskopija.

Za prednju rinoskopiju su potrebna kliješta za pregled nosa (po Kilianu), nosna pinceta, nosač vate, vata i trake gaze.

Bolesnik i liječnik su okrenuti jedan drugom licem, sjede, liječnik drži kliješta lijevom rukom a desnom fiksira glavu bolesnika.

Zatvorena kliješta se uvedu u nos do aperture piriformis, pa se otvore i razmaknu lateralno alla nasi a medijalno pars mobillae septuma, a nosni vrh podigne.

U prvom aktu pregleda glava bolesnika je uspravna, te se pregleda prednji dio nosa, a u drugom aktu glava se zabaci pa se pregleda srednji i gornji dio nosa.

Sluznica nosa je obično blijedoružičasta, pri upalnim procesima izraženo crvena, pri alergijskim manifestacijama lividna, pri procesu atrofije bjeličasta i suha, pri hipertrofičnim procesima sočna, nabrana, hiperemična i prekrivena sluzi.

Važno je utvrditi ima li patološkog sekreta i gdje se skuplja, jer se u srednji nosni hodnik ulivaju maksilarni i frontalni sinus, i prednje etmoidalne stanice a u gornji nosni hodnik zadnje etmoidalne stanice i sfenoidalni sinus.

30. Korištenje Peak Flow Metra:

Kućno praćenje mjeracem vršnog protoka u kombinaciji s podukom o astmi jako koristi bolesnicima s umjerenom do jakom persistentnom astmom. Kada je astma u mirovanju dovoljno je vršiti jedno mjerenje vršnog protoka ujutro. Ako bolesnikov protok padne na manje od 80% od najboljeg osobnog rezultata, tada treba 2x dnevno pratiti vrijednosti vršnog protoka radi procjene dnevnih kolebanja.

Dnevno kolebanje veće od 20% upućuje na nestabilnost dišnih putova i na potrebu preispitivanja terapijskog protokola. Svaki bolesnik treba imati unaprijed pismeno razrađen terapijski plan za svakodnevno liječenje (terapija održavanja), osobito za liječenje napada astme.

Peak flow metar ili vitalograf je jednostavan aparat koji se sastoji od:

- puhaljke,
- pokretnog obilježavača i
- mjerne skalice.

Pacijent udahne duboko te najbrže što može upuše zrak u puhaljku.

Pri tom se mjerac pokreće do maksimalno postignutog rezultata i tu zaustavlja. Vrijednost se bilježi u dnevnik praćenja koji može imati oblik tablice u koju se upisuju i diuralne promjene u pojavnosti simptoma astme od blage zaduhe, kašlja do gušenja.

Dnevno mjerenje PEF-a važan je činilac uspješne samokontrole bolesti te korisno dijagnostičko sredstvo.

31. MMSE – Mini Mental State Examination

Koristi se kao instrument za brzu procjenu kognitivnih sposobnosti i postavljanje dijagnoze demencije.

Može se izvesti za 5 do 10 minuta a maksimalni broj bodova je 30. Rezultat ispod 24 boda ukazuje na vjerojatno postojanje kognitivnog oštećenja. Postignuće na testu ipak ovisi o stupnju edukacije i životnoj dobi te se u tom kontekstu treba i tumačiti.

MMSE je odnedavno postao obavezan dio rutinskog psihijatrijskog pregleda u mnogim zemljama. Liječnici primarne zdravstvene zaštite vrlo će teško moći razlikovati čestu «staračku zaboravljivost» od početnih simptoma Alzheimerove demencije stoga je poznavanje i primjena MMSE testa od praktičnog značaja.

Sastoji se od 11 pitanja kojima se procjenjuje orijentacija u vremenu, prostoru, osobama, testira kratkotrajno pamćenje, mogućnost apstraktnog mišljenja i shvaćanja.

Pitanja:

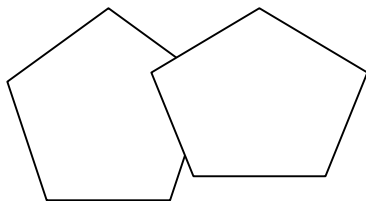
Ime, tekuća godina, godišnje doba, datum i mjesec	5 bodova
Zemlja, grad, ustanova, kat, prostorija gdje se nalazi	5 bodova
Ponoviti tri nepovezana pojma(može se ponoviti do 6 x, a boduje se prvi pokušaj ponavljanja	3 boda
Od 100 oduzimati 7 do ukupno pet puta	5 bodova
Ponoviti 3 pojma koja je upravo naučio	3 boda
Pokazati mu ručni sat i pitati što je to. Isto ponoviti s olovkom	2 boda
Ponoviti tri fraze. (Dobro sam, nema potrebe, nemam pojma ili sl.)	1 bod

Naložiti bolesniku slijed jednostavnih radnji: Uzeti papir sa stola u desnu ruku, saviti ga na pola i vratiti na stol 3 boda

Napisati bolesniku: «Zatvorite oči» i zamoliti ga da to pročita i učini 1 bod

Zamoliti da napiše rečenicu. (Mora biti razumljiva, sadržavati subjekt, predikat, biti smisljena 1 bod

Zamoliti bolesnika da prostoručno kopira dva nacrtana peterokuta koji se sijeku. Svih deset kutova mora biti prisutno i adekvatno položeno. Tremor i rotacija se ignoriraju (Crtež u prilogu 1 bod



UKUPAN BROJ BODOVA: _____

Obrazloženje: Heteroanamnestički podaci o zaboravljivosti, nesposobnost učenja novih informacija, teškoće u pronalaženju odgovarajućih riječi i pojmova te njihova definiranja, smetnje spavanja i usnivanja, sve ograničenija sposobnost svakodnevnih radnih i socijalnih aktivnosti, promjena ponašanja i karaktera te krivo prosuđivanje, povremeno javljanje izgubljenosti u vremenu i prostoru, potištenost, smanjenje interesa i inicijative, socijalna izolacija, strah se mogu uklopiti u kliničku sliku AD sustavnim praćenjem i učestalim pregledima uz upotrebu MMSE kao pomoćne metode kod prepoznavanja početnog stadija AD.

Opisani simptomi i smetnje moraju biti prisutni kroz najmanje šest mjeseci. Uz primarni dijagnostički zahtjev –dokazano oštećenje kratkotrajne i dugotrajne memorije treba biti prisutan i barem jedan od slijedećih simptoma:

Smanjena sposobnost apstraktnog mišljenja.

Smanjena sposobnost shvaćanja, kritičnosti i rasuđivanja.

Smetnje percepcije, održavanja i usmjeravanja pažnje.

32. Uspostavi venski put(upotrijebi braunilu)

Na ovoj ispitnoj stanici trebate postaviti braunilu u dekubitalnu venu. Ispred vas je fantomska ruka i potreban pribor.

Zadatak za promatrača:

- da li je provjerio potreban pribor (braunilu, vatu, alkohol, povesku, rukavice) za točnost 2 boda
- da li je stavio rukavice, denzificirao područje uboda, za točnost 2 boda
- da li je stavio povesku za točnost 2 boda
- da li je uspješno stavio braunilu za točnost 2 boda

33. Promijenite urinarni kateter kod muškaraca

Na ovoj ispitnoj stanici Vaš je zadatak da promijenite kateter kod muškarca. Ispred Vas je pacijent (fantom) i sav potreban pribor.

Zadatak za promatrača: - da li je provjerio sav potreban pribor (pinceta, glicerina, kateter, šprica sa fiziološkom, šprica sterilna prazna, sterilne kirurške rukavice, metalna posuda-bubrežnjak, sterilne komprese namočene u dezinficijens) Za točnost 1 bod

- da li je postavio metalnu posudu između nogu ležećeg pacijenta (za mokraću) Za točnost 1 bod
- da li je sa praznom špricom izvukao fiziološku iz sigurnosnog balončića Za točnost 1 bod
- da li je izvukao postojeći kateter i spremio ga u nesterilnu posudu. Za točnost 1 bod
- da li je lijevom rukom uzeo spolovilo i usmjerio okomito na tijelo, dezinficirao glans penis 3 puta u istom smjeru Za točnost 1 bod
- da li pravilno pincetom izvlači kateter iz najlona i vrh umače u glicerina, te samo uvlačenje katetera. Za točnost 1 bod
- da li je instilirao 3-5 ml fiziološke zato predviđen otvor na kateteru i napunio balončić koji osigurava da kateter ne ispadne. Za točnost 1 bod

34. Pregledajte posteljicu

Na ovoj ispitnoj stanici se nalazi posteljica koju trebate pogledati i pregled dati.

Zadatak promatrača:

Kandidat lijevom rukom uzima pupčanu vrpce i odiže posteljicu koja poprima oblik lopte sa čijih rubova vise plodovi ovoji, odlaže posteljicu i sa obje ruke pregledava plodove ovoje (u toku pregleda zapaziti inzerciju pupčane vrpce i grananje krvnih žila koji trebaju završiti prema ivici posteljice). Pošto je završio pregled ovoja, ispitanik postavlja plodovu stranu posteljice na dlan lijeve ruke da bi pogledao maternu stranu posteljice. Da bi se pažljivo pogledala prelije se vodom da bi se isprala krv i ugrušci. Vrlo pažljivo se pogledaju kotiledoni koji trebaju biti cjeloviti, ne pokidani. Površina posteljice treba biti reznjasta, glatka, tamne modro-crvene boje. Za točno obavljen zadatak 10 bodova.

35. Dolazi muškarac u pratnji kćerke u ambulantu, navodi da je unazad 7 dana pio ogromne količine alkoholnih pića, imao je kirvaj u selu, došli mu prijatelji i nije mogao odoliti izazovu. Sada ima lupanje srca, nemiran je ne može spavati, ništa ne jede već 3 dana samo pije alkohol. U statusu crven u licu, drhti, preznojava se, ima pritisak u prsima, puls ubrzan ritmičan fr oko 100/min, RR 160/100

Što učiniti s pacijentom?

- uputiti u bolnicu

- provesti detoksikaciju kroz 3-4 dana infuzijama glukoze i vitamina, uz meprobramat tbl

Nakon 4 dana se pacijent javlja na kontrolu, smireniji je, akcija srca ritmična, fr oko 70/min, ne preznojava se, malo se i apetit poboljšao. Učinit ćete slijedeće:

Uputiti psihijatru

- učiniti lab nalaze, kontaktirati obitelj pacijenta i informirati se o okolnostima u kojima živi, ordinirati diazepam drag uz meprobramat, naručiti na kontrolu da dođe zajedno sa suprugom

Na kontrolu dolaze zajedno, u lab nalazima se dobiju povišene jetrene transaminaze: AST 63 ALT 113 GGT 203, ostali nalaz uredan.

Supruga navodi da je on u biti jako dobar dok ne pije, obično pije u društvu po koje pivo, a ponekad se više ne zna kontrolirati i tada prestane jesti samo pije.

Navodi da ga jako smeta nepravda u društvu, bio u ratu na prvoj crti, sada je bez posla, supruga je u mirovini, kćerke su završile školu, nemaju posla. Ima košmarne snove, jako slabo spava unazad 10 godina, eksplozivan je, smetaju ga sitnice.

- dati sedativ

- uputiti psihijatru

- dati upute o apstinenciji, support obitelji i pacijentu, savjetovati konzultaciju u Centru za soc. skrb, uključiti patronažnu službu oko kontrole apstinencije i uzimanja medikamentozne terapije, sugeriranje uključivanja u rad KLA

Nakon 14 dana dolazi u amb. sa suprugom, vidno boljeg općeg stanja, zainteresiran za uključivanje u rad lokalnog KLA, u Centru za soc skrb je dobio jednokratnu pomoć za zimnicu, dogovoreno je psihološko testiranje radi podnošenja zahtjeva za priznavanje RVI-a obzirom na svoj protekli ratni staž.

Redovito se javlja dalje na kontrole 1x mjesečno kroz slijedeća 3 mj, apstinira, doza sedativa svedena na minimum.

36. Dolazi u ambulantu majka s djetetom u dobi 3 godine, radi visoke temperature 38,7 C, kašlje ima obilnu bistru sekreciju iz nosa. Majka ustrašena, pokušala je skinuti temp. Tuširanjem, dala 1 žlič Lupocet sir, ali je temp i dalje visoka. Čitala je u novinama da se pojavila meningokokna sepsa i sada ju je strah da to nije početak te opasne bolesti.

Kliničkim pregledom se nađe slijedeće. Opće stanje djeteta nije teže poremećeno, pulmo: normalan šum disanja, ždrijelo: lagana hiperemija tonzila, obilna bistra sekrecija iz nosa, ne može spontano disati na nos. Otoskopski: nalaz u oba zvukovoda uredan, bubnjići normalnog izgleda Abdomen: mekan elastičan, palpatorno bez znakova patoloških promjena, negativni meningealni znaci

Postupak je slijedeći:

- uputiti dijete u bolnicu jer je majka jako zabrinuta

- dati upute o snižavanju temp., smiriti majku, propisati antipiretika i dekongestiva za nos te naručiti na kontrolu za 3 dana uz napomenu da ako se bilo što novoga dešava da me kontaktira, ostavljen majci broj telefona

Nakon 2 dana dolazi majka s djetetom na kontrolu koje je sada subfebrilno t ax 37,2C, opće stanje nije teže poremećeno, manja sekrecija iz nosa, ali sada kašlje pa čak ponekad i u kašlju povrati. Ponovnim pregledom se ne nađe znakova bakterijske infekcije. Majka je sada zabrinuta da se ne potkrade kakva upala pluća.

Postupak je slijedeći:

- uputiti dijete na Rtg pluća, L, DKS

- uputiti na pedijatriju

- dati ekspektoransa i objasniti da je kašalj normalna pojava u virusnim infekcijama dišnog sustava i da treba duže vremena dok se kašalj ne smiri

Slijedeća kontrola je za 8 dana kada dolazi majka s djetetom koje je sada afebrilno, kašalj je još prisutan, ali manjeg intenziteta, nalaz na plućima auskultatorno je sasvim uredan, ždrijelo: mirno.

37. Dovode s posla u ambulantu ženu u dobi od 35 godina jer joj je pozlilo, u pratnji su 2 kolegice s posla, navode heteroanamnestički da je rekla kako joj je loše, i da joj jako lupa srce te su ju hitno dovezli u ambulantu. Inače radi u drvojoj industriji u lakirnici za strojem.

Pacijentica navodi da se dobro osjećala, osim što je imala zadnjih dana povremene vrtoglavice i lupanje srca.

Kl status: blijeda, ustrašena, RR 120/80, pulmo normalan šum disanja

Cor: akcija ubrzana ritmična, fr. oko 100/min, EKG: S.R. fr 105/min

Abdomen: mekan elastičan, palpatorno nema znakova patoloških promjena

Ekstremiteti: jednaki simetrični, nema ispada osjetila, pulzacije perifernih arterija palpabilne na tipičnim mjestima

Menstruacije su redovite, normalne, stolica i mokrenje uredni, ne puši, kavu pije do 3 šalice dnevno, alkohol ne konzumira.

Slijedi postupak:

upućivanje hitno u bolnicu

dati sedativ, smiriti pacijenticu i pratnju

poslati na specijalistički pregled

vratiti kući i reći da nije ništa opasno

Nakon ordiniranja diazepama te razgovora s pacijenticom srčana frekvencija se normalizirala na 75/min, subjektivno se stanje poboljšalo. Iz razgovora se dobije podatak da je u zadnje vrijeme jako psihički opterećena jer se priča da će poduzeće u kojem radi ići u stečaj, suprug joj ne radi, a imaju 2 djece koja idu u školu te se savjetuje pacijentici slijedeće:

a) učiniti Lab pretrage: E, Hb, Fe, UIBC, TIBC, hormone štitnjače (da se isključi organska bolest)

b) poslati psihijatru

c) reći da se ne radi o zdravstvenom problemu

Dolazi s učinjenim lab nalazima koji su u referentnim vrijednostima. Pacijentica navodi da je opet imala ataku slabosti, vrtoglavice, uz osjećaj da će se srušiti, imala je pri tome i lupanje srca te je bila u Hitnoj službi, dobila Apaurin i.m., sada joj nije jasno kako su nalazi uredni, a njoj nije dobro.

Nakon razgovora o njezinim tegobama saznaje se da suprug ne radi unazad 6 mjeseci i da mu sada prestaje pravo na novčana primanja s Zavoda za zapošljavanje. Tražio je posao ali u mjestu u kojem žive nema ništa, jedino preostaje da ode raditi u udaljenija mjesta ev. čak i u inozemstvo na naftne platforme u azijske zemlje, što ona ne želi zbog straha od terorizma. Radi toga su u konfliktu već duže vrijeme. On se pak odlučio prijaviti se za takav posao i bez njezina znanja te je sada prije tjedan dana dobio poziv da se javi na razgovor. Tegobe koje sada ima koji evidentno psihološke naravi pokušava joj se objasniti priroda anksioznog poremećaja koji se javlja na tjelesnoj razini, a pozadina je psihološke naravi.

Učinit ćemo slijedeće: a) dati sedativ i ništa više

b) dati blaži sedativ i naručiti na kontrolu da dođe zajedno sa suprugom

c) reći da je zdrava i da ne treba više dolaziti

d) poslati psihijatru pa neka s njim razgovara

Na kontroli za 8 dana zajedno sa suprugom navodi da joj je malo bolje, ali da su se tegobe još nekoliko puta ponavljale u manjem obliku, ali da nije morala ići u Hitnu službu. Suprug je dobio posao za koji se prijavio i za 15 dana mora krenuti na put. Posao je na 6 mjeseci pa će do tada nastojati naći nešto bliže

obitelji. Pacijentica priznaje da ju je strah ju je za njega, ali je to sada prihvatila jer im je egzistencija u pitanju (imaju i kredit koji otplaćuju).

Postupak je sljedeći:

ne treba više dolaziti liječniku

naručivati na povremene kontrole radi psihološkog supporta, te povremene primjene anksiolitika poslati psihijatru

38. REANIMACIJA BOLESNIKA KOJI NE DIŠE A SRCE MU KUCA

Osigurati prohodnost dišnih putova

- učini se brz pregled usne šupljine i odstrane se svi strani predmeti (zubna proteza)
- potom se ekstendira glava tako da se jednom rukom podigne šija, a druga se položi na čelo i čelo se potisne prema natrag
- donja se čeljust podiže prema gore jer jedino u tom položaju jezik ne može spasti prema natrag
- Umjetno disanje usta na usta
- ruka na čelu se namjesti tako da dlan ostane na čelu, a palcem i kažiprstom zatvorimo nos bolesnika
- duboko udahnemo, čvrsto se priljube usta na usta bolesnika (preko maramice, gaze) i zrak se upuše u bolesnika tako da se osjeti širenje prsnog koša bolesnika, a potom se dopusti spontano izdisanje
- to vršimo 12-15 puta u minuti u odraslih osoba
- ako pri pokušaju upuhivanja zraka postoji otpor znači da su dišni putovi blokirani i treba ih osloboditi stavljanjem prsta u ždrijelo i pokušati osloboditi ulaz u grkljan ako je blokirani
- ako to ne uspije položimo bolesnika na trbuh
- opkorači se te rukama obuhvatimo oko donjeg dijela prsnog koša tako da šake budu spojene ispod procesusa ksifoideusa
- naglim stiskanjem šaka uz povlačenje prema gore dovodimo do povišenja intratorakalnog tlaka što može rezultirati izbacivanjem stranog tijela iz gornjih dišnih putova

39. KATETERIZIRANJE MUŠKARCA

Bolesnik se nalazi u ležećem položaju

Liječnik opere ruke i navuče sterilne rukavice

Podigne spolovilo lijevom rukom i obriše tri puta dezinfekcijskim sredstvom vanjsko ušće uretre

Spolovilo se drži između trećeg i četvrtog prsta lijeve ruke, a prepucij se prevuče preko glans između prvog i drugog prsta lijeve ruke

Uštrca se kroz vanjsko ušće u mokraćnu cijev xilocain gel da bi smanjio bolnost i olakšao uvođenje katetera

Liječnik s palcem i kažiprstom desne ruke obuhvati sterilnu hvataljku kojom prihvati kateter 2-3 cm od vrška, a slobodni kraj katetera prihvati između četvrtog i petog prsta iste ruke

Spolovilo se digno okomito uvis i blago nategne da bi se u tom položaju ispravio prednji zavoj uretre, a zatim se spolovilo spušta u horizontalni položaj

Nakon toga kateter uđe u mokraćni mjehur i počne izlaziti mokraćna

Kateter ima na vrhu balon koji se puni s 3-5 ml. sterilnom fiziološkom ili destiliranom vodom preko uske cjevčice koja je ugrađena u kateter

Odvodna cijev s plastičnom vrećom se spoji sa kateterom za skupljanje mokraćne kod ležećih bolesnika

Kod pokretnih bolesnika se stavlja na vanjski otvor katetera čep koji se svakih 4-6 sati skine i ispusti se mokraćna

40. PREGLED DOJKE KAD LIJEČNIK PREGLEDAVA

1. Inspekcija

Inspekcija u stojećem položaju – pacijent gol do pojasa

Veličina i oblik dojki

Izgled i položaj bradavice

Promjene na koži: Inspekcijom pri opuštanju ramena i ruku prema naprijed i okretanjem laktova prema medijalno moguće je otkriti sraštavanje dojke s podlogom

2. Palpacija

u stojećem položaju liječnik stoji s desne strane pacijenta; lijevu ruku stavi na leđa pacijenta, a desnom rukom s otvorenim dlanom i svim jagodicama palpira jednu pa drugu dojku

pokreti idu od lateralnog ka medijalnom dijelu dojke kružno u smjeru kazaljke na satu

palpacija se nastavlja na isti način pomakom za 2 cm prema bradavici

zatim slijedi palpacija kažiprstom i palcem po kvadrantima

nakon toga slijedi palpacija područja bradavice i pritom se pokuša iz bradavice istisnuti sekret

Pregled regionalnih limfnih čvorova dojke

a) centralna skupina aksilarnih limfnih čvorova

liječnik stoji ispred pacijenta

pacijent diže ruku s dlanom naslonjenim na potiljak

liječnik stavlja ispružene prste desne ruke u vrh aksile pacijenta tako da je volarna strana prstiju prislonjena uz lateralnu torakalnu stjenku, a lijevom pridržava pacijentovu ruku koja je na glavi

s kružnim pokretima jagodica prstiju pritiska kožu na rebra

pacijent spušta ruku i stavi svoju podlakticu preko liječnikove podlaktice

liječnikovi prsti klize uz torakalnu stjenku od vrha pazuha naniže

b) pektoralna skupina aksilarnih limfnih čvorova

pacijent digne ruku, a liječnik uvlači prste ispod musculus pectoris major. Jagodice prstiju usmjerene prema naprijed

c) subskapularna skupina aksilarnih limfnih čvorova

liječnik stoji iza pacijenta

pacijent diže ruku do horizontale, a liječnik palpira prednju unutarnju stranu musculus latisimus dorzi

d) supraklavikularni limfni čvorovi

liječnik stoji iza pacijenta i palpira supraklavikularnu regiju

41. POSTUPAK KAD PACIJENT LEŽI BEZ SVIJESTI NA LEĐIMA

Kleknuti uz pacijenta

pogledati zjenice

ispalpirati karotidne arterije ili femoralne arterije i to obostrano

inspicirati usta i prstom ukloniti zubnu protezu ili strano tijelo

procijeniti je li pacijent diše prislanjanjem lica ispred njegovih usta

ako diše i ima puls položiti ga na bok

polaganje na desni bok:

pacijentovu desnu ruku flektirati u laktu i staviti dlan s desne strane glave

pacijentovu lijevu nogu flektirati u koljenu, a desna noga ispružena ispod lijeve noge

lijevom rukom uhvatimo pacijenta za lijevo rame, a desnom rukom za lijevo koljeno i prebacimo ga na desni bok

ako je ozlijeđen grudni koš prebacujemo ga na ozlijeđeni bok

trudnica se uvijek postavlja na lijevi bok da ne bi došlo do kompresije vene porte

42. MJERAČ VRŠNOG PROTOKA ZRAKA, KAKO KORISTITI, UPUTA PACIJENTU

sjednite uspravno

lijevom (desnom) rukom uzmete nastavak za usta i nataknite veći (manji) dio na otvor mjerača vršnog protoka zraka

prihvatite mjerač palcem i kažiprstom desne (lijeve) ruke – palac na ležište izvana, a kažiprst u držač s unutarnje strane

udahnite što dublje možete i stavite manji (veći) dio nastavka u usta obuhvativši ga usnom i zubima

izdahnite što brže i jače možete
izvadite nastavak iz usta
pročitajte rezultat na skali mjerača
to ponovite još dva puta
najveći rezultat zapišite na dijagram – na ordinati su vrijednosti u litrama na minutu, a na apscisi podjela po danima
upotrebite ga tri puta dnevno i to ujutro nakon ustajanja, u podne i navečer pred spavanje

43. PREGLED ŠTITNJACE

Inspekcija

Bolesnik zabaci glavu unazad i uhvati zatiljak šakama
Bolesniku se kaže da proguta

Palpacija

Liječnik stoji iza bolesnika
Oba liječnikova palca su prislonjena na zatiljak, a kažiprst i srednji prst su prislonjeni na lateralne reznjeve štitnjače
bolesniku se kaže da proguta
bolesniku se kaže da nagne glavu u stranu (olabavi sternokleidomastoideuse)
Palpacija jednog reznja
Liječnik stoji ispred i malo postranično od pacijenta (za lijevi režanj desno i obratno)
Jagodicama oba palca pritisne na lateralnu stranu traheje i donji dio tiroidne hrskavice (tim manevrom izbočuje se neposredno pod kožom suprotni režanj štitne žlijezde)

44. Oftalmoskopija

Oftalmoskopija je promatranje očne pozadine ili fundusa oka. Danas se gotovo isključivo provodi direktna oftalmoskopija, električnim ili baterijskim oftalmoskopom. Za detaljnu oftalmoskopiju uglavnom je potrebno proširiti zjenice (1% tropicamid). Izazivanje midrijaze kontraindicirano je u bolesnika sa glaukomom uskog komornog kuta. Ovom metodom oftalmoskopiranja promjene se vide u istom položaju kao što se i nalaze na očnoj pozadini, tj. slika je realna i uspravna, a uvećanje iznosi 16 puta. Međutim, ne možemo u jedan trenutak obuhvatiti veći dio očne pozadine, već dio po dio.

Pregled se radi u tamnoj prostoriji, bolesnik je u sjedećem ili poluležećem položaju. Bolesnika se zamoli da gleda kraj uha ispitivača, najbolje u jednu točku na zidu. Nakon uključivanja aparata, provjeravanja da li su leće tj dioptrija namještene na 0, (na oftalmoskopu pored izvora svjetlosti postoji niz konveksnih i konkavnih stakala koja se pomoću rotacijske Rekosove [Rekosove] ploče mogu mijenjati. Na taj način je moguće korigirati refrakcijsku anomaliju ispitivača i bolesnika i izoštriti sliku ili se može odrediti veličina promjena na očnoj pozadini budući da se zna da 3 dioptrije odgovaraju 1 mm prominencije ili udubljenja na retini i vidnom živcu), usmjeravamo snopa svjetla, desnim oko gledamo desno oko bolesnika držeći oftalmoskop desnom rukom (a za lijevo oko obrnuto). Oftalmoskop prislonimo tik uz svoje oko. S oko 20-30 cm udaljenosti prvo se osvijetli zjenica radi provjere očnih medija (rožnice, leće, očne vodice, staklovine) koji normalno, kada su prozirni, daju crvenkasto narančasti odsjaj mrežnice.

Crveni refleks ne postoji kod zamućenja rožnice, kad je prednja sobica ispunjena neprozirnim sadržajem (npr. hyphaema, hypopion), kod okluzije pupile, pri zamućenju leće (cataracta totalis) i gustim zamućenjima staklovine. Kod promjena na fundusu (npr. ablatio retinae), crveni refleks očne pozadine je oslabljen. Ako u predjelu zjenice postoji parcijalno zamućenje, tada u crvenom refleksu pupilarne regije vidimo tamnu zonu koja odgovara veličini i obliku toga parcijalnog zamućenja.

Zatim se približavamo na oko 3 cm od očnog bulbusa bolesnika, a drugu ruku postavljamo na čelo bolesnika i podižemo mu gornju vjeđu. Snop svjetla upućen kroz zjenicu otkriva tada retinu sa krvnim žilama. Prvo gledamo papilu, zatim krvne žile i okolnu mrežnicu, a na kraju samu makulu. Iako je vrlo blizu ispitivanom oku liječnik treba gledati u fundus kao da je u daljinu a ne akomodirati na blizinu!

Ako nismo našli papilu tad pronađemo krvnu žilu i pratimo je dok ne nađemo papilu. Analiziramo boju očne pozadine, optički disk, žilni crtež, makulu, interpapilomakularno područje, te periferiju. Očna pozadina je jednolike svijetlo narančaste boje. Promatramo nalaze li se na njoj patološke

promjene: krvarenja (crvena), eksudati (bijeli), hiperpigmentacije (tamno sive). Kod optičkog diska treba obratiti pozornost na edem, ekskavaciju, bljedilo, dislokaciju žilnog lijevka i vaskularne abnormalnosti. Dječja mrežnica je sjajna, hiperrefleksna, a žile često izvijugane. Kod odraslih su žile ravne, a kod starih ljudi su opet izvijugane, ali i nejednakog lumena, što je uzrokovano sklerozom žila. Pulzacije mrežničnih vena su rijetka, ali normalna pojava. Nastaje zato što je intraokularni tlak blizu tlaka u venulama. Pulzacije mrežničnih arteriola, izuzev u djece, obično su patološke. Nastaju zbog previsokog očnog tlaka, kao u glaukomu ili zbog preniskog tlaka u oftalmičkoj arteriji (stenoza karotide). Zdrava makula je tamno narančasta sa blistavim foveolarnim refleksom poput perlice u samom središtu. U makuli se vide makularne degeneracije, vrlo česti uzroci sljepoće u starosti. Oftalmoskopom se lako dijagnosticiraju ne samo bolesti mrežnice i žilnice, već i vaskularne promjene u hipertenziji, aterosklerozi i dijabetesu.

45. KATETERIZIRANJE ŽENA

1. sa navučenim sterilnim rukavicama, prstima lijeve ruke rašire se male labije, a desnom rukom očisti se vanjsko ušće uretre vatom natopljenom dezinfekcijskim sredstvom. Čisti se 2-3 puta u smjeru odozgo prema dolje, svaki put s novim komadom vate ili gaze.
2. kažiprstom i palcem desne ruke uhvati se pomoću sterilne anatomske pincete kateter pri vršku a drugi kraj katetera uhvati se između četvrtog i petog prsta
3. zatim se uvede kateter u vanjsko ušće uretre (koja je ravna i mnogo kraća, 3-5cm, nego u muškarca), 3-5 cm od vanjskog ušća i uđe se u mjehur i urin počne izlaziti

46. VAĐENJE STRANOG TIJELA IZ KORNEE

vadi se u fokalnoj rasvjeti ili na biomikroskopu, potrebna je dobra optička kontrola kroz raširene kapke između dva prsta ukapa se 2 kapi lokalnog anestetika na konjunktivu-npr. 0.5% tetrakain. Za otprilike 3 minute konjunktiva je anestetizirana. sterilnom lancetom ili vrhom tanke igle na šprici, tangencijalno od centra ka periferiji se zakači vrh stranog tijela i izvuče. Ako je nastao siderozni prsten i on se uklanja apliciraju se cikloplegične kapi, npr. homatropin 2% te antibiotske kapi i mast i zavoj kontrola nakon 24 sata zbog mogućeg nastanka ulkus serpens kornee

47. Uzimanje brisova uretre u muškarca:

Uzimanje uretralnog brisa:

Pacijentu se opiše procedura, razlog zbog koje se čini, očekivani rezultat i odgovori se na njegova pitanja oko eventualnih nejasnoća. Najbolje je pismeno uputiti pacijenta da ne mokri 4 sata prije uzimanja brisova.

Pripreme se odgovarajući brisovi s odgovarajućim podlogama.

U ležećem položaju pacijenta uz pridržavanje penisa kao kod kateterizacije, uzimaju se brisovi tako da se štapić ugura do 2 cm u uretru i kružnim pokretima uretra obriše. Redoslijedom uzimanja:

Mycoplasma hominis i Ureaplasma urealyticum

Bris bakteriološki

Bris za Chlamydia Trachomatis

48. Digitorektalni pregled

Pacijentu se opiše procedura, razlog zbog koje se čini, očekivani rezultat i odgovori se na njegova pitanja oko eventualnih nejasnoća.

Digitorektalni pregled moguće je izvršiti u nekoliko različitih položaja:

pacijent leži na lijevom boku s flektiranim koljenima i kukovima

pacijent stoji s flektiranim kukovima i koljenima oslanjajući se na stol za pregled

litotomski položaj

položaj laktovi koljena

Postaviti svjetlo u najbolji položaj, obući rukavice i inspicirati perianalnu i sakrokocigealnu regiju razmaknuvši gluteuse s obje ruke.

vazelinom ili gelom za pregledavanje namažite kažiprst te ga prislonite na anus trenutak dok se sfinker relaksira objašnjavajući pacijentu pri tom što radite

pažljivo gurnite vrh prst u anus a ukoliko osjetite zatezanje sfinktera pričekajte trenutak, smirite pacijenta i nastavite dalje

Prvo palpirajte stijenku crijeva rotacijom kažiprsta i obratite pažnju na:

Tonus sfinktera

Bol

Induracije

Iregularnost stijenke ili čvorove

Palpirajte stražnju plohu prostate pri tom upozorivši pacijenta da će osjetiti poziv za mokrenjem, ali da to ne znači da mora mokriti. Ispalpirajte prostatu i to lateralne lobuse i medijalni žlijeb. Obratite pozornost na veličinu, oblik, konzistenciju, bolnost pri palpaciji i postojanje čvorova.

Normalna prostata je neosjetljiva na palpaciju i gumenaste je konzistencije

Izvučite kažiprst obratite pažnju na izgled fekalnog materijala i u indikaciji napravite test na okultno krvarenje.

49. Mjerenje indeksa sagitalne gibljivosti vratne kralješnice

Pacijentu se opiše procedura, razlog zbog koje se čini, očekivani rezultat i odgovori se na njegova pitanja oko eventualnih nejasnoća

Bolesnik je svučen do pasa. Prvo se određuje inklinacija mjerenjem udaljenosti između vrška spinoznog nastavka sedmog vratnog kralješka i protuberancije okcipitalis eksterne i izražava se u centimetrima. Centimetarska vrpca rastegne između navedenih fiksnih točaka u neutralnom položaju. Zatim bolesnik inklinira glavu odnosno vratnu kralješnicu prema naprijed. Na kraju maksimalnog savijanja glave prema naprijed očita se razlika između veličine u maksimalnom sagibanju glave prema naprijed u odnosu na početnu vrijednost dok je ispitanik bio u neutralnom položaju. Postignuta razlika u veličini između dviju fiksnih točaka izražena u centimetrima označava se kao inklinacija ili inklinacijski indeks vratne kralješnice. Potom se glava odnosno vratna kralješnica dovede u neutralni položaj.

Određivanje reklinacije ili reklinacijskog indeksa vratne kralješnice. Iz neutralnog položaja ispitanik savije glavu prema straga. U tom slučaju skraćuje se udaljenost između označenih točaka. Veličina smanjenja udaljenosti između protuberancije okcipitalis eksterne i vertebre prominens označava reklinaciju izraženu u centimetrima ili reklinacijski indeks.

Određivanje indeksa sagitalne gibljivosti. Zbrajanjem veličine inklinacije i veličine reklinacije označava se indeks sagitalne gibljivosti vratne kralješnice.

50. Peak-flow-metar- kako koristiti- uputa za pacijenta

Zadatak za specijalizanta

Ovo je peak-flow metar i vaš je zadatak da objasnite pacijentu kako ga treba koristiti

Zadatak za opservera

Vaš zadatak je da ocijenite točnost i redoslijed uputa

1. Postavite usnik - dio za usta.
2. Obuhvatite peak-flow metar rukama i pazite da prsti nisu na otvoru ili pokazivaču.
3. Stojeći, ako je moguće, udahnite duboko, postavite peak-flow metar horizontalno u usta i obuhvatite usnama predviđeni dio. Puhnite najjače i najbrže što možete.
4. Očitajte i zabilježite rezultat
5. Vratite pokazivač na 0 i ponovite postupak još dva puta, do ukupno tri rezultata
- 6 .Uzmite najveći rezultat i unesite ga u za to predviđeni karton ili na papir. Sve ponovite tri puta dnevno, jutro, podne, večer.

Svaki točno izvedeni postupak donosi dva boda, poštovan redoslijed šest bodova. Maksimalan broj bodova je 18.

51. Određivanje GUK-a glukometrom

Zadatak za specijalizanta: Na ispitnom mjestu vas čeka pacijent. Odredite mu vrijednost GUK-a glukometrom.

Zadatak za opserversa: Vaš zadatak je da pratite postupak i ocijenite točnost i redosljed.

Pripremiti lancetar, postaviti novu lancetu i odabrati odgovarajuću dubinu prodiranja lancete (najčešće 4 ili 5)

Izvaditi test traku iz originalnog pakiranja i kutijicu odmah zatvoriti

Umetnuti trakicu u aparat i uključiti aparat. Najprije će se pojaviti kod, a potom slikovna oznaka za kapljicu.

Uzeti prst najbolje kažiprst ili srednji prst i prebrisati alkoholnom vaticom

Postaviti lancetar sa strane jagodice prsta, ubosti, napraviti malu kap krvi. Kako bi dobili što točniji rezultat odstraniti prvu kap krvi.

Nanijeti kap krvi na test traku i početi će odbrojavanje.

Očitati rezultat na ekranu.

Test traku i lancetu baciti na odgovarajuće mjesto.

Svaka stepenica u postupku donosi jedan do dva boda. Maximalan broj bodova je 16.

52. Otokopija

Zadatak za specijalizanta

Na ispitnom mjestu vas čeka pacijent, koji se tuži na bol uha. Vaš je zadatak otoskopom izvršiti pregled.

Zadatak za opserversa: Vaš je zadatak da ocijenite postupak i konačan nalaz.

Pregledati oba uha, prvo pregledati uho koje ne boli.

Pregledati i opisati ušku.

Uzeti otoskop, odabrati odgovarajući lijevak i postaviti ga na otoskop

Uključiti lampicu.

Ušku povući prema gore i prema natrag i ljevčićem ući u zvukovod.

Opisati zvukovod - boju, lumen, sadržaj

Opisati bubnjić - položaj, boju, reflekse, plastiku, ev. perforacije.

Izvući lijevak, palpatorno ispitati tragus i mastoideus.

Ponoviti postupak s drugim uhom.

Svaka stepenica donosi 1 bod, ispravan nalaz 2 boda. Maximalan broj bodova je 20.

53. GINEKOLOŠKI PREGLED

Pregled počinje inspekcijom vanjskog spolovila, pri čemu se uočavaju patološke promjene, kao crvenilo, iscjedak, izrasline.

Nakon toga slijedi pregled u spekulima. Iscjedak valja mikroskopski analizirati, što se obavlja miješanjem djelića iscjetka s 0.5%tnom otopinom briljant krezila ili fiziološkom otopinom. U takvom nativnom preparatu traže se epitelne stanice, fiziološki laktobacili, leukociti, bakterije, parazit trihomonas vaginalis i kvasnice. Tri su stupnja čistoće. Nakon toga radi se direktni i endocervikalni citološki razmaz po Papanicolaouu. Pregled završava bimanualnom palpacijom. Kažiprstom i srednjakom u rodnici te drugom rukom iznad simfize obuhvaća se korpus uteri i određuje njegova veličina, oblik, konzistencija i položaj.

BODOVANJE

- | | |
|-------------------------|-------|
| 1. vanjski pregled | 1 bod |
| 2. pregled u spekulima | 1 bod |
| 3. nativni preparat | 1 bod |
| 4. Papanicolaouu | 1 bod |
| 5. bimanualna palpacija | 1 bod |

54. MASAŽA SRCA

Vanjska masaža srca provodi se tako da se bolesnika položi na leđa na ravnu tvrdu podlogu, dlan jedne ruke položi se na donji dio prsne kosti, ne na ksifoidni nastavak, a druga ruka dlanom položi preko prve ruke. Ravnomjernom kompresijom činimo pritisak gornjeg dijela tijela ispruženim rukama u laktovima tako što se prsna kost utisne za 4-5cm. Pritisak i popuštanje pritiska moraju biti jednolični i pod pravim kutom. Masira se brzinom najmanje osamdeset pritisaka u minuti, po mogućnosti i 100/min. Takvim načinom, zbog povećanja intratorakalnog tlaka ili izravne kompresije srca ili pak obojega, uspostavlja se cirkulacija u miokardu, plućima, mozgu i u drugim organima.

BODOVANJE:	1. bolesnika poleći na leđa	1 bod
	2. položaj ruku	1 bod
	3. ravnomjerna kompresija	1 bod
	4. broj kompresija u minuti	1 bod

55. PEAK FLOW METER

Aparat stavi na nulu. Usni dio namjestiti na početak.

Držeći aparat prsti ne smiju dodirivati skalnu, ni rupe na kraju aparata.

Pacijent mora stajati na nogama, usnik staviti u usta, jako i što brže upuhati u aparat. Vratiti točku na početak i ponoviti tri puta.

Zabilježiti najbolji rezultat.

Mjeriti tri puta dnevno.

Oprati aparat nakon uporabe.

BODOVANJE:	1. spremnost aparata
	2. uporaba aparata
	3. pravilni izdisaj
	4. rezultat

56. Ispiranje cerumena iz uha

- pitati pacijenta da li je bolovao na uši
- prije ispiranja izvršiti otoskopski pregled oba uha
- zaštititi rame pacijenta (ručnik, kompresija ili sl.)
- med. sestra podmeće bubrežnu zdjelicu ispod uha kojeg treba tretirati
- liječnik vrh ušne školjke uhvati palcem i kažiprstom, te ušku povuče gore i nazad, a ostali prsti se podmetnu pod špricu i na taj način čine čvrst oslonac. Štrcaljku za ispiranje uha držimo u desnoj ruci (kod dešnjaka), te oslanjajući je na lijevu ruku, usmjerimo vrh iste s mlazom tekućine (oko 120 cm³) kroz otvor uha u pravcu gornjeg i zadnjeg zida vanjskog ušnog hodnika
- štrcaljkom za ispiranje uha i toplom vodom zagrijanom na 37⁰ C ili s 3% sol. acidi borici, također zagrijanom do temp. tijela, isprati zvučnik pod jakim mlazom
- ako nije adekvatna temp. tekućine može doći do podražaja labirinta što bi izazvalo vrtoglavicu
- ako se radi o ceruminalnom čepu koji se ne da isprati, ordinirati pacijentu da isti omekšava kapima 3% sol. H₂O₂ više puta dnevno, kroz 2-3 dana, te doći ponovno na ispiranje
- prilikom ispiranja paziti da se ne povrijedi bubna membrana. Zato je bitno da se vrh špice oslanja na lijevu ruku liječnika (ako je dešnjak), a ne na incizuru intertragiku.

57. Očitavanje test trakice urina

- zamoliti pacijenta da se pomokri u čistu čašu
- trakicu kratko umočiti u svježi, necentrifugirani urin
- prilikom vađenja trake ukloniti višak urina, povlačeći rub trake uz rub posude
- nakon 1-2 min. usporediti boju dobivenu reakcijom na test polju s bojom na skali bočice
- promjene boje koje se nalaze samo na rubu polja nastale uslijed nekompletnog umakanja trakice u urin, kao i one nastale nakon 3 min. nemaju dijagnostičku vrijednost
- vrijednosti koje tim postupkom analiziramo su slijedeće (ovisno o proizvođaču):
PH URINA, SPECIF. TEŽINA, L, ER, HGB, PROTEINI, GLUKOZA, KETONI, UROBILINOGEN, BILIRUBIN, NITRITE
- nakon vađenja test trake tubu treba dobro zatvoriti

58. Vađenje stranog tijela iz konjunktive i sa kornee

iz konjunktive

- najčešće ih nalazimo u nazalnom očnom kutu, kamo ih obično doplave suze
- zatvaranjem vjeđa ili brisanjem oka mogu biti utisnuta u spojnicu očne jabučice ispod vjeđa, gdje se smjeste u subtarzalnu brazdu
- prilikom postojanja površnog stranog tijela, nije potrebna lokalna anestezija
- pri svakoj sumnji postojanja stranog tijela potrebno je obrnuti (ektropionirati) gornju vjeđu i pretražiti spojnicu tarzusa i prijelazne brazde
- palcem i kažiprstom lijeve ruke uhvatiti za trepavice gornjeg kapka, u srednjoj trećini kapka, te povučemo ih nešto naniže i naprijed. Staklenim štapićem ili prstom suprotne ruke istovremeno pritiskati rub tarzusa prema dolje. Izvrnuti kapak na kratko fiksirati palcem uz čelo, te ukloniti vrhom vlažne vate ili gazice strano nemagnetno tijelo sa konjunktive gornjeg tarzusa

sa kornee

- rožnjača se lokalno anestezira kapima (0,5 % Tetracaini)
- vrhom specijalnog ili improviziranog (vrh igle za i.m. injek.) instrumenta vrši se vađenje stranog tijela poduhvatanjem istoga odozdo, pokretima od centra prema periferiji rožnjače
- ako je strano tijelo metalnog karaktera treba izvršiti abraziju rožnjače tj. zonu impregnacije oksidom koju stvara metal
- poslije ekstrakcije oko isprati fiziološkom da bi se otklonilo štetno djelovanje lokalnog anestetika koji usporava proces epitelizacije rožnice
- u cilju sprečavanja iritičnih fenomena staviti midriatično sredstvo
- obavezno staviti lokalno antibiotike masti u terapiji vađenja stranog tijela rožnice, ponekad i parenteralno
- na kraju obavezno staviti monokularni zavoj sve dok se epitelizacija rožnice ne izvrši u potpunosti

59. Otoskopiranje čeonim zrcalom / Pregled zvukovoda i bubnjića

Pacijent sjedi nasuprot liječnika, glavu primakne liječniku, noge skupi. Liječnik ima čeono zrcalo ispred lijevog oka i gleda kroz rupicu na njemu. (pelota se stavlja na sredinu čela, a ne iznad oka). Izvor svjetla nalazi se s bolesnikove desne strane oko 15 cm iza i malo iznad uha. Izvor svjetla je žarulja sa zamućenim staklom, jačine 100vata. Dok otoskopiramo unutrašnjost zvukovoda vidimo samo lijevom okom. Pritom nam je i desno oko otvoreno. Širinu ušnog ljevčića izabrat ćemo prema širini zvukovoda. Pri pregledu desnog uha ljevčić držimo u desnoj ruci palcem i kažiprstom, a ušku nategnemo lijevom rukom prema natrag i gore ili natrag i dolje, ovisno o nagibu zvukovoda. Kada uočimo bubnjić, ruku koja je držala ušku premješamo na bolesnikov zatiljak. Glavu bolesnika nagnemo prema sebi ili prema drugom ramenu ovisno o smjeru zvukovoda. Zvukovod ne opisujemo ako je normalne širine i izgleda. Bubnjić stoji tako da mu je stražnja gornja četvrtina nama bliža, a prednja donja dalja. Trokutasti refleks vidimo iz dijela prednje done četvrtine. Opis zdravog bubnjića: vidi se prominencija i strija, vidi se odsjaj, boja bubnjića plavkasto siva. Patološki bubnjić: zadržan bijele boje, žarko crvene boje - ak. upala, kronična upala zagasito crven, serozna upala modar, ljubičasta boja krv u bubnjištu, uvučen bubnjić - prominencija jače strši, strija je horizontalnija, odsjaj je skraćen, točkasti ili ga nema, otvor u bubnjiću - perforacija, ožiljke, plakove sklerotične

60. Ispiranje uha

Da bismo isprali uho, potrebna je za cerumen voda, a za upalu zvukovoda i srednjeg uha 3% otopina acidi borici, zagrijana na temperaturu tijela (37%). Uho ispiramo tako da štrcaljku držimo desnom rukom, kljun štrcaljke leži između tragusa i antitragusa a lijevom nategnemo ušku prema natrag i gore. Mlaz vode usmjerimo u stražnju gornju stijenku zvukovoda. Tako usmjerena voda proći će do bubnjića i na povratku isprati sve što se nalazi u zvukovodu. Ispod uha bolesnik drži bubrežastu posudu u koju se cijedi voda.

61. Test konfrontacije - orijentacijski se može odrediti širina VP

Liječnik sjedi nasuprot bolesniku, udaljen 50-60 cm od njega. Bolesnik svojim dlanom pokrije jedno oko, dok drugim okom gleda u nasuprotno liječnikovo oko. Liječnik iz periferije svog vidnog polja pomiče prema središtu svoj kažiprst (ili predmet). Zahtjeva od bolesnika da oglasi kad ugleda prst. Normalno i liječnik i ispitivač moraju ugledati prst istodobno. Ispituj svaki kvadrant vidnog polja zasebno (gornji i donji temporalni, gornji i donji nazalni)

62. OKRETANJE KAPKA

- 1) prihvatiti rub gornjeg kapka palcem i kažiprstom
- 2) umetnuti štapić u gornji rub tarzusa
- 3) povući kapak prema sebi i gore i istovremeno pritiskati rub tarzusa prema dolje
- 4) izvrnuti kapak fiksirati palcem uz čelo

63. UZIMANJE PAPA TESTA

- 1) Prikazati cervix u spekulima
- 2) drvenom špatulom uzeti obrisak iz stražnjeg forniksa vagine i razmazati okomito na staklo
- 3) drugi kraj špatule razmazati preko cerviksa i nanijeti na staklo pored prvog
- 4) štapićem ući u endocerviks i razmaz nanijeti pokraj prva dva, ali horizontalno
- 5) sve pokriti predmetnim stakalcem

64. ISPITIVANJE STABILNOSTI KOLJENA - SUMNJA NA LEZIJU UKRIŽENIH LIGAMENATA - FENOMEN LADICE

Pacijent leži na leđima koljena savinutih do 90°

Ispitivač prisjedne na prste stopala i tako fiksira potkoljenicu

Objim rukama prihvati potkoljenicu ispod zglobove pukotine i pokuša izvući tibiju prema naprijed ispod femura - pozitivan znak je pomak prema naprijed i predstavlja leziju prednjeg križnog ligamenta

Za ozljeđu stražnjeg križnog ligamenta, tibija se potiskuje prema natrag, ispod femura

65. UKLANJANJE KRPELJA

- a) natopiti krpelja uljem ili eterom
- b) pričekati par minuta te s pincetom obuhvatiti krpelja. Nježno potezati krpelja uz rotaciju prema van. Trebamo ga u cijelosti izvaditi.
- c) u slučaju boli na mjesto krpelja staviti hladni oblog.

66. ZAUSTAVLJANJE EPISTAXE:

- a) umiriti bolesnika, posjesti ga lagano te ga nagnuti prema naprijed.
- b) držati čvrsto stisnute nosnice palcem i kažiprstom 10-15 min.
- c) ako i dalje krvari ugurati gazu pomoću pincete, u nosni hodnik te ostaviti slobodni kraj da se može izvaditi.
- d) Upozoriti pacijenta da ne smije ispuhivati nos.

67. Toplinski udar

Postupak

Bolesnika prenijeti u hladnu prostoriju ili hladovinu, skinuti odjeću; ako je u besvjesnom stanju staviti ga u bočni položaj.

Hladiti ga hladnom (ne prehladnom vodom ili mlakom vodom uz istodobno stvaranje propuha), kada temperatura padne ispod 38 C rektalno, rashlađivanje prekinuti, a bolesnika i dalje imati pod nadzorom.

68. Postupak s amputacijskom okrajinom

Amputirani dio tijela ne smije se čistiti, ispirati niti dezinficirati.

Amputirani dio zamotati u sterilnu gazu, omotati zavojem, zatim staviti u plastičnu vrećicu. Vrećicu dobro zatvoriti da ne propušta zrak (hermetizirati).

U drugu veću vrećicu staviti kockice leda i vode da sa svih strana okružuje manju vrećicu u kojoj je amputirani dio.

Oko veće vrećice umotati ručnik ili slično kako bi se unutra zadržala temperatura oko 4 stupnja. Za hlađenje se ne smiju uzeti ulošci iz zamrzivača, jer preniska temperatura može trajno oštetiti tkivo amputiranog dijela.

69. Snimanje EKG-a

Na mjesta gdje se postavljaju elektrode, premazati gelom, prvo se postavljaju GLAVNI ODVODI:

Na desnu ruku se postavlja **CRVENA** elektroda

Na desnu nogu se postavlja **CRNA** elektroda

Na lijevu ruku se postavlja **ŽUTA** elektroda

Na lijevu nogu se postavlja **ZELENA** elektroda

Zatim se postavljaju PREKORDIJALNI ODVODI (na mjesta gdje ćemo postaviti elektrode premazati gelom):

V1 se postavlja uz desni rub sternuma u 4. interkostalni prostor

V2 se postavlja u 4. interkostalni prostor uz lijevi rub sternuma

V4 se postavlja u srednju mamilarnu liniju u 5. interkostalni prostor

V3 se postavlja na pola razmaka između V2 i V4

V5 se postavlja u 5. interkostalni prostor u prednjoj aksilarnoj liniji

V6 se postavlja u 5. interkostalni u srednjoj aksilarnoj liniji

Pogledati na aparat koja je brzina snimanja, odnosno namjestiti na standardnu brzinu snimanja i visinu odvoda. Provjeriti je li uključeno baždarenje ispred odvoda.

70. UVOĐENJE URINARNOG KATETERA

Na urinarni kateter spojiti vrećicu za urin, tako da kateter ostane sterilan u unutarnjoj foliji

Pripremiti špricu sa onoliko fiziološke otopine koliko piše na kateteru

Otvoriti tubu sa Lidocainom

Navući latex rukavice

Dezinficirati spolovilo vatom natopljenom Asepsolom

Skinuti Latex rukavice i navući sterilne rukavice

Uzeti kateter u ruke nakon što ga je pomoćnik pažljivo izvukao iz folije

Na vrh katetera pomoćnik stavlja Lidokain tako da ne dodiruje kateter

Lijevom rukom razdvojiti stidne usne (žene) ili primiti spolovilo (muškarci)

Desnom rukom lagano i pažljivo uvoditi kateter u uretru

Pojava urina u kateteru je znak da je u mokraćnom mjehuru

Uvesti kateter do račvišta

Držeći kateter, špricu postaviti na krak katetera predviđen za aplikaciju fiziološke otopine u mjehur koji se nalazi na početku katetera

Uštrcati onoliko fiziološke otopine koliko je zadano za taj kateter

Odvojiti špricu

Lagano izvući kateter koliko je moguće

Urinarnu vrećicu spusti na nižu razinu od kreveta

71. UVOĐENJE NAZOGASTRIČNE SONDE

- Pripremiti: nazogastrične sonde različitih dužina, čašu sa parafinskim uljem, čašu sa vodom, flaster

- Bolesnika postaviti u sjedeći položaj, sa bradom prislonjenom na prsa

- Izmjeriti dužina sonde – od ksifoidnog nastavka sternuma, prema glavi, iza uha do vrha nosa

- Obilježiti mjesto na sondi kod vrhu nosa

- Vrh sonde prekriti parafinskim uljem

- Uvoditi sondu kroz nosnicu, stražnjom stranom ždrijela, prema jednjaku

- Kada se dođe do jednjaka bolesniku reći da guta (ako je kontaktibilan)

- Uvući sondu do ranije označenog mjesta

- Otvor sonde zaroniti u čašu sa vodom. Ako se pojave mjehurići, tada je sonda u bronhima, a ukoliko mjehurića nema, tada je u želudcu

- Sondu fiksirati flasterom za nos

72.UVOĐENJE INFUZIJE

Na bocu za infuziju postaviti mrežicu kojom će se boca objesiti na stalak

Sistem za infuziju postaviti u bocu za infuziju kroz gumeni čep

- Crijevo sistema za infuziju ispuniti infuzijskom tekućinom, tako da u njemu nema zraka
- Kotačićem na sistemu za infuziju zaustaviti daljnje istjecanje infuzijske tekućine
- Tako pripremljen sistem objesiti na stalak
- Pripremiti nekoliko komada flastera
- Zategnuti povjesku oko ruke
- Braunilu izvaditi iz svog uloška
- Braunilom ući u venu
- Kad se u cjevčici braunile pojavi krv, to je znak da se nalazi u veni
- Otpustiti povjesku
- Izvući iglu iz braunile
- Kotačić na infuzijskom sistemu pomaknuti tako da infuzijska tekućina ističe
- Na braunilu pričvrstiti crijevo infuzijskog sistema
- Pogurnuti braunilu dublje u venu
- Flasterima pričvrsti braunilu za kožu
- Podesiti brzinu istjecanja infuzijske otopine

73.Sakupljanje 24-satnog urina

Ujutro pacijent treba isprazniti mjehur u WC školjku i zapisati to vrijeme npr. 6 sati. To je početak sakupljanja urina, a ne sat kad prvi urin stavimo u posudu. Od tog vremena nadalje svaka porcija urina stavlja se u čisto oprane posude vel. 2- 2,5 l. Posljednja porcija urina mora se dati točno u vrijeme kad je prethodnog dana pacijent ispraznio mjehur u WC školjku tj. u 6 sati. Potrebno je tokom vremena sakupljanja piti dovoljno tekućine da se osigura dovoljna količina urina. Ne bi se smjelo prikupiti manje od 800 ml urina.

74. Kako davati inzulin?

Injekcije se moraju dati preko čiste kože i čistim rukama

« Mutni inzulin » treba protresti 10 puta

Provjeriti prohodnost igle

Treba mijenjati mjesta primjene inzulina, kako bi se umanjile lokalne reakcije na koži. Isto mjesto uboda trebalo bi ponovo doći na red tek nakon mjesec dana. Razmak između uboda treba biti najmanje za veličinu jagodice prsta..

U određeno doba dana inzulin treba davati uvijek u isti dio tijela npr. Prije večere u bedra, prije ručka u nadlakticu, prije doručka u predio trbuha.

Položaj igle mora biti pod kožom, ne plice niti dublje.

Iglu treba mijenjati prema potrebi (ako je ubod bolan, ako je igla začepljena, ili ste nju nečim dotakli).

Polagano inicirajte inzulin, te nakon iniciranja zadržite iglu u istom položaju ok. 6-10 sek.

75. Mjerenje arterijskog tlaka u ambulanti.

Omogućiti pacijentu da mirno sjedi 5-10 min. prije početka mjerenja krvnog tlaka.

Preporučiti da ne puši i ne pije crnu kavu najmanje 30 min. prije mjerenja

Koristiti samo ispravan (baždaren) uređaj

Koristiti odgovarajuću orukvicu (manžetu) prema debljini ruke

Postaviti manžetu na razini srca bez obzira na položaj pacijenta.

Koristiti I. i V. fazu Korotkoffjevih šumova za prepoznavanje sistoličkog i dijastoličkog tlaka.

U razmaku od 1-2 min. potrebno učiniti barem 2 mjerenja kao i dodatno mjerenje ako se prethodna dva potpuno razlikuju.

Kod prvog pregleda pacijenta tlak treba mjeriti na obje ruke radi otkrivanja mogućih razlika prouzročenih perifernom vaskularnom bolešću. U tom slučaju za referentnu vrijednost treba uzeti višu vrijednost.

Kod starijih pacijenta treba mjeriti tlak u 1. i 5. min. nakon zauzimanja stojećeg položaja zbog moguće ortostatske hipotenzije.

76. Odredi tipična mjesta i pravilnim redoslijedom auskultiraj srčana ušća:

1. prvo se auskultira mitralno ušće - područje srčanog vrška
2. zatim se sluša pulmonalno ušće - II međurebrani prostor lijevo
3. tada se sluša aortno ušće - II međureb. prostor desno
4. dalje slušamo trikuspidno ušće - uz donji rub sternuma u IV i V mrp parasternalno lijevo i desno
5. na kraju područje Erbove točke - III i IV mrp parastern. lijevo

77. Uzimanje stolice za pregled radi otkrivanja okultnog krvarenja:

1. otvori se kartonski poklopac testa
2. drvenim štapićem uzmite uzorak stolice u veličini zrna pšenice s dva različita mjesta
3. stolicom premažite prozorčiće na test kartonu
4. test karton zatvorite i uputite na dalju obradu

78. Izvrši pravilan pregled štitnjače:

Sjedni sučelice bolesniku koji lagano zabaci glavu unatrag

1. inspekcija: Promatraj vrat bolesnika. U zdravih bolesnika štitnjača nije vidljiva. Dok bolesnik guta slinu ili vodu koju smo mu dali, promatraj pomiče li se štitnjača zajedno s tiroidnom hrskavicom prema gore. Promatraj oblik i veličinu štitnjače.

2. palpacija: Ako se liječnik nalazi ispred bolesnika palpaciju obavlja jednom rukom, a druga je položena na bolesnikovo tjeme. Pomičući glavu prema naprijed ili u stranu, smanjujemo tonus vratnih mišića i omogućujemo bolju palpaciju štitnjače. Pri pregledu štitnjače pri kojem se nalazimo iza bolesnika služimo se objema rukama, kojima istodobno palpiramo štitnjaču. Palpacijom se određuje veličina štitnjače ili čvora u njoj, konzistencija, površina i bolnost.

3. auskultacija: sistolički ili kontinuirani šum nad štitnjačom upućuje na povećanu vaskularizaciju u tireotoksičnoj štitnjači.

79. Podvezivanje pupkovine

80. Punkcija mokraćnog mjehura (kad nije moguće izvesti kateterizaciju)

81. Repozicija parafimoze

82. UREA ZA IZDISAJNI TEST

INDIKACIJE: dokazivanje prisutnosti infekcije H. pylori kod gastričkih simptoma ili nakon liječenja istih
PREDUVJETI: natašte 6 sati prije testiranja, set za INFAI testiranje + 200 ml 100% soka od naranče bez šećera i obična voda, najmanje 4 tjedna nakon provedene th antisekretorima ili antibioticima, test traje oko 40 minuta

IZVOĐENJE: u epruvetu označenu "vrijeme uzorka vrijednost 00 min" se kroz priloženu slamčicu izdiše sve dok se unutrašnjost epruvete ne zamagli, epruvetu treba odmah u roku 30 sek zatvoriti, postupak se još jednom ponovi

pacijentu se da da popije 200 ml soka od naranče bez šećera i pripremi se otopina za testiranje, C urea-prah se otopi u običnoj vodi, tako da se staklenka u kojoj se nalazi tri puta napuni vodom, protrese i izlije u čašu te se dobije 30 ml otopine za testiranje, otopina se ispije i zabilježi vrijeme, nakon 30 min prikupi se uzorak izdahnutog zraka u dvije epruvete s oznakom "vrijeme uzorka vrijednost 30 min"

sve četiri epruvete s uzorcima izdahnutog zraka označene istim bar kodom, podaci o pacijentu se zapakiraju i pošalju u ovlaštenu laboratorij na analizu

uzorci izdahnutog zraka se analiziraju spektrometrijskom metodom mjerenja udjela mase izotopa i obradi specifično označene uree ugljikom C čija se metabolička potrošnja može pratiti mjerenjem CO₂ u izdahnutom zraku

TUMAČENJE: ako je test pozitivan znak je da je infekcija i dalje prisutna i da je potrebno ponovno provesti trojnu th drugim lijekovima te ponovo nakon 4-6 tj ponoviti test, a ako je nalaz negativan pacijent se smatra izliječenim

83. POKUS TRI ČAŠE

INDIKACIJA: ispitivanje izvora / mjesta krvarenja u urinarnom traktu

PROVOĐENJE: konsektivno se mokri po trećina urina u tri čaše

TUMAČENJE: ako je krvava mokraća u prvoj čaši, a druge dvije su bistre krv potječe iz uretre, ako je krv samo u trećoj čaši potječe iz mokr mjehur, a ako je krv prisutna u sve tri čaše potječe iz gornjih dijelova urotrakta

84. DIGITOREKTALNI PREGLED

Objasni bolesniku važnost rektalnog pregleda i tehniku koju ćeš primijeniti

Postavi bolesnika u položaj koljena – laktovi, tako da klekne sa razmaknutim koljenima, a da mu stopala prelaze rub kreveta

Glava i laktovi se oslanjaju na jastuk. Navuci gumenu rukavicu na desnu ruku, kažiprst premaži vazelinskom masti.

Promotri analni otvor (ekcem, vanjske hemeroide, fissure, apscese, prolaps debelog crijeva)

Lijevu ruku postavi na područje sakruma, kažiprst desne blago uvuci u analni otvor.

Palpiraj ampulu rektuma u cijelom opsegu (po pravilu, sluznica je glatka, a ampula prazna)

Palpiraj prostate na prednjoj stijenci ampule, koja je u normalnom stanju velika kao kesten, glatka, dobro ograničena, s brazdom u sredini koja ju dijeli na dvije polovice. (Pri hipertrofiji prostate je povećana, glatka normalne konzistencije, a u osoba sa karcinomom, neravne je površine, tvrda, neoštro ograničena.)

Izvuci prst iz analnog otvora i promatraj sadržaj koji je ostao na rukavici (svježa krv, sluz, crna stolica)

U teških bolesnika koji se ne mogu postaviti u položaj koljena - lakat rektalni pregled izvršiti na sljedeće način: Položi bolesnika na lijevi blok, sa savijenim koljenima, privučenim na prsa tako da mu je stražnjica okrenuta prema rubu kreveta. Nastavi pregled kako je opisano.

85. MINIMALNO OČITOVANJE STATUSA KARDIOVASKULAROG SUSTAVA

Puls: 70 u minuti, pravilan

RR 140-80 u sjedećem položaju

Jugularne vene nisu nabrekle (proširene)

Srčani vršak (ictus cordis) u 5. mrp. U medioklavikularnoj liniji

Srčani tonovi normalni (nema dodatnih tonova ni šumova)

Zvuk disanja normalan

Jetra se ne palpira, nema perifernih edema

Arterijske pulzacije prisutne i simetrične

86. PEAK - FLOW METAR

Pacijentu objasniti potrebu mjerenja i tehniku koja će se primijeniti

Pokazati aparat

Zamoliti pacijenta da ustane i uzme aparat u desnu ruku

Izdahne i stavi usni nastavak u usta i izdahne

Nakon toga da jako udahne , pa brzo i naglo izdahne kroz aparat

Očita se vrijednost

Isto se ponovi tri puta ukupno

Prema najvišoj očitanoj vrijednosti se iz tablica očitava u kojoj se zoni pacijent nalazi (crvena, žuta, zelena)

87

Zadatak za specijalizanta: Ispred vas je fantom, lutka na kojoj trebate napraviti digitorektalni pregled. Vaš zadatak je da ga napravite po pravilima struke.

Zadatak za opserversa: Na ovom ispitnom mjestu nalazi se fantom, lutka na kojoj specijalizanti vježbaju digitorektalni pregled. Vaš zadatak je da ocijenite koristeći protokol koliko uspješno specijalizant izvodi digitorektalni pregled.

Pripremite fantoma za digitorektalni pregled-stavite ga u odgovarajući položaj.

Stavite rukavice i na kažiprst desne ruke stavite vazelin

Lijevom rukom razmaknite gluteuse da bi oslobodili čmar i pogledajte njegov izgled

Kažiprst desne ruke lagano i nježno uvucite u rektum.

Laganim i kružnim pokretima ispipajte unutrašnjost rektuma (ima li hemoroida, ima li kakvih kvržica).

Ispalpirajte prostatu – površinu, oblik, konzistenciju, sulkus.

Izvuci prst iz rektuma i obrati pažnju na boju stolice koja je ostala na rukavici (ako je ima u rektumu) ili druge primjese (gnoj, krv).

Svaki korak bodujte sa 1 bodom.

Ukupan broj bodova

88.

Zadatak za specijalizanta: Ispred sebe imate pacijenta kojemu trebate uzeti bris nosa.

Zadatak za opservera: Na ovom ispitnom mjestu nalazi se pacijent kojemu specijalizant treba uzeti bris nosa. Ocijenite specijalizanta tako da mu za svaki korak date 1 bod.

Sjednite pacijenta na stolicu ispred sebe i objasnite mu što ćete raditi da se ne prestraši.

Zabacite mu glavu lagano prema natrag.

Uzmite u lijevu ruku već pripremljen set za uzimanje brisa,

Desnom rukom izvucite štapić kojim ćete uzeti bris.

Štapić lagano uvucite u jednu, a potom u drugu nosnicu.

Lagano pobrišite površinu nosne sluznice (jednu pa drugu nosnicu) pazeći da pri tom ne ozlijedite pacijenta.

Izvucite štapić kojim ste uzeli bris i vratite odakle ste ga uzeli.

Na naljepnici napišite ime pacijenta i godinu rođenja.

Ispišite uputnicu i dajte pacijentu da zajedno sa brisom odnese u mikrobiološki laboratorij.

Ukupan broj bodova:

89. ASPIRACIJA BURSE OLEKTRANONA

a) postaviti indikaciju (svaki bursitis ne treba punktirati)

b) upoznati pacijenta sa postupkom

c) pripremiti sve potrebno za punkciju: Sredstva za lokalnu dezinfekciju, Špricu veličina ovisi o količini sekreta kojeg očekujemo ali ne manju od 10 kubika jer nećete imati dovoljan negativni tlak za aspiraciju, dovoljno široku iglu, sterilna kompresna, sterilne rukavice, navučeni depo kortikosteroid ako ste prije toga odlučili da će te ga instalirati, sterilne tufere.

d) pacijent može sjediti na stolici, a ruka u položaju fleksije ili u položaju u kojem se najbolje palpira bursa bez odjeće stavlja na pripremljenu sterilnu kompresu.

e) dezinficiramo područje burze najmanje u promjeru od 2-5 cm, i pazimo da to uvijek bude proksimalno gdje ćemo punktirati.

f) obavijestimo pacijenta da je sve spremno, sa jednom rukom obuhvatimo bursu sa drugom uzmemo pripremljenu špricu aspiriramo promatramo izgled aspirata, kad smo gotovi odvojimo špricu od igle i instaliramo kortikosteroid. Izvršimo kompresiju tufrenom i betadinom i uputimo pacijenta za daljnje postupke. Normalno da sve to radimo u sterilnim rukavicama. (ovdje nije potrebna anestezija).

90. EKSTIRPACIJA NOKTA NA RUCI

a) postaviti indikaciju

b) upoznati pacijenta o postupku, saznati za alergije na anestetik npr. jeste li kad vadili zub sa injekcijom, ili šivali ranu sa injekcijom.

c) IZVRŠITI PRIPREMU POTREBNOG MATERIJALA

na radnu površinu staviti sterilnu kompresu može i veća sterilna gaza, na to posložiti žljebastu sondu, škare, iglodržač, može i pinceta, tufere i sterilne rukavice, navučeni xylocain u manjoj šprici i manjom iglom, ostala sredstva za dezinfekciju i previjanje mogu biti tamo gdje ih normalno držite ne treba ih premješati ali moraju biti na dohvata ruke.

d) pacijent leži u ugodnom položaju šaka na kojoj će se raditi postupak se stavlja na sterilnu gazu, dezinficirate područje rada, a ulnarnu i radijalnu prsta u području srednjeg interfalengijalnog zgloba dezinficirate i saopćite pacijentu da ste spremni za postupak.

d) uzmete navučeni xylocain i okomito od dorzalne prema palmarnoj strani prsta naravno na mjestu gdje ste prethodno dezinficirali, udete pažljivo iglom pazeći da ne ozlijedite zglob ili ne probijete na suprotnu

stranu, kad ste došli do palmarne strane aspirirate i ako nema krvi injicirate dio anestetika, polako se vraćate natrag i pri dorzalnoj strani ponovite postupak. Isto to ponovite sa druge strane zgloba. Nakon 5-10 minuta ispitajte osjet dodira na vrhu prsta i ako je sve u redu pristupate zahvatu. (može i boli)
e) uzmete žljebastu sondu pažljivo ispod sredine nokta gurate prema korijenu, nakon toga uzmete škare razrežete po sondi nokat, zatim iglodržaćem uhvatite jednu polovinu nokta po razrezanoj dužini i rotacijom odstranite taj dio, to isto ponovite za drugu polovinu. Pincetom uzmete tupfer, posušite sekret na ležištu nokta da bi mogli provjeriti da je sve u redu. Dalje može preuzeti sestra i izvršiti previjanje sa onim čim ste se dogovorili.

91. PALPACIJA TRBUHA

Pacijent leži na leđima, na tvrđoj podlozi (to ne radimo samo u ordinaciji), opušten, ruke ispružene uz tijelo, noge mogu biti lagano savijene jer je u tom položaju trbušna stjenka opuštenija. Trbuh otkrijemo od xifoida do simfize, spolni organ mora biti pokriven. Liječnik može stajati ili sjediti, ali obavezno sa pacijentove desne strane.

Pitamo pacijenta da li ga gdje boli trbuh, ako navodi bol nikad prvo ne smijemo početi pregled u tom području, ako nema bolova pregled se započinje u lijevoj ilijačnoj regiji.

Podlaktice nam se nalaze paralelno sa trbušnom stjenkom i lagano jagodicama prsta vršimo prvo površnu, a zatim duboku palpaciju. Ispitujemo sve trbušne regije i pri palpaciji ispitujemo pacijenta da li osjeća bol i obavezno promatramo izraz lica. Kod ovog pregleda obavezno se palpira još JETRA; SLEZENA; BUBREZI I MOKRAČNI MIJEHUR. (mislim da je to za drugo radilište)

92. Princip ispiranja uha

Prije ispiranja pacijenta pitati dali je bolovao na uho

učiniti otoskopiju

metalnom štrcaljkom veličine 70-120 cm isprati toplom vodom zvučnom

voda mora biti zagrijana na temperaturu tijela

vrh štrcaljke stavi se u incizuru intertragiku i uška se povuče gore i natrag

smjer mlaza vode je prema gore i natrag, uštrcava se polako ali jakim mlazom

93. Kateterizacija muškarca:

sa sterilnim rukavicama lijevom rukom podigne se penis i drži između 3. i 4. prsta, a prepucij se prevuče preko glansa kažiprstom i palcem

desnom rukom uzmemo vatu natopljenu dezinficijensom i očistimo 2-3 x vršak glansa i vanjsko ušće

kažiprstom i palcem desne ruke primimo anatomsku pincetu i njom prihvatimo kateter 2-3 cm od vrška (kateter je premazan dolokain gelom ili glicerinom), a drugi kraj katetera uhvatimo 4. i 5. prstom

kateter se oprezno uvodi u vanjsko ušće uretre, a kada stigne do vanjskog sfinktera osjeća se blagi otpor, koji se može svladati pritiskom vrška katetera

da kateter prođe kroz stražnji zavoj uretre i uđe u mjehur, potrebno je penis spustiti u vodoravan položaj

kada je kateter u mjehuru kroz vanjski mjehur izlazi urin

sa 5 ccm aque špricom se napuni balon koji sprečava ispadanje katetera

kateter se povuče prema van dok se ne osjeti otpor balona

vanjski kraj katetera spoji se sa ispustnom vrećicom

94. Očitavanje test trakice urina

trakicu kratko umočiti u svježi, necentrifugirani urin, pri vađenju trake uklonite višak urina povlačeći rub

trake uz rub posude i nakon 1-2 minute usporedite boju dobivenu reakcijom na test polju s bojom na skali.

Promjene boje samo na rubu polja i promjene koje nastanu nakon 3 minute dijagnostički su bezvrijedne.

95. Orofarigealni tubus kod bolesnika bez svijesti postavlja se na sljedeći način:

prvo odredimo potrebnu veličinu tubusa tako da izmjerimo udaljenost od kraja donje vilice do sredine bolesnikovih usta

otvorimo bolesnikova usta metodom prekriženih prstiju

uvlačimo tubus sa zakrivljenim krajem prema gore

kad dotaknemo meko nepce nježno nastavljamo uvlačenje, a ujedno radimo i rotaciju za 180°

nastavljamo dok ne obuhvatimo osnovicu jezika i dok samo kraj tubusa ne ostane izvan bolesnikovih usana

96. Heimlichov hvat kod male djece izvodimo na sljedeći način:

- a) dijete okrenemo na našu podlakticu tako da mu je glava okrenuta prema dolje i leži prema našem dlanu. Prstima ruke na kojoj dijete leži držimo djetetova usta otvorena
- b) dlanom naše druge ruke napravimo 4 kratka udarca između njegovih lopatica
- c) odmah nakon izbacivanja stranog tijela okrenemo dijete i provjeravamo disanje

97. Održavanje prohodnosti dišnih putova bolesnika koji ne diše:

- a) stati sa bolesnikove strane i dlan jedne ruke staviti na bolesnikovo čelo pritiskujući glavu prema natrag (voditi računa o ozljedi kralježnice)
- b) prste druge ruke stavimo na donji dio brade i podignuti ju prema gore, a pri tome paziti da ne stisnemo dišni put
- c) podići bradu toliko da su zubi sasvim blizu jedni drugima, ali ne do kraja zatvoriti usta

98. TEHNIKA INFORMIRANJA O LOŠIM VIJESTIMA

Liječnik treba dati što više obavijesti obitelji o bolesti prije nego se dogodi letalni ishod bolesti.

Osigurati adekvatne uvjete za razgovor sa obitelji oboljeloga - mirna prostorija

Obavještavati obitelj korak po korak o onome što će se dogoditi da bi lakše prihvatili stvarnost

Dati jasne i točne informacije bez davanje lažnih nada

Treba izbjegavati medicinsku terminologiju

Članovima obitelji treba dati podršku, poticati ih da prorade emocije i da izraze strahove.

Medicinsko osoblje ih može pitati što ih najviše plaši.

Nikada ne smiju koristiti slijedeće fraze: «Ne brinite, siguran sam da će se izvući iz ovoga, ne plaćite.»

Izraz lica i ton glasa trebaju biti u skladu sa situacijom.

Medicinsko osoblje mora biti ozbiljno i ljudski toplo

Može se reći: «Bojim se da vam moram reći jako lošu vijest. Učinili smo sve što smo mogli da ga spasimo.»

Kada počnu jecati, treba ih zagrliti

Treba razumjeti ljutnju i njihovu potrebu da nađu krivca za situaciju koja se dogodila

Osoba koja priopćava lošu vijest, ako je nepripremljena, može imati osjećaj krivnje i potrebu za opravdavanjem

Ako je osoba umrla u bolnici potrebno je da rodbina vidi tijelo pokojnika jer osobe koje nisu vidjele tijelo pokojnika mogu imati poteškoće prihvatanja činjenice o smrti svog bližnjega

Ne preporuča se davati sedative rodbini pokojnika zbog tuge i boli, a ako se ipak odlučimo, trebamo reći da je to da bi lakše zaspali i tako se odmorili

99. ISPIRANJE CERUMENA

Otoskopija radi postavljanja dijagnoze

Pripremiti pacijenta tako da se stavi ručnik ili nešto slično da ga ne stopimo, pripremiti špricu za ispiranje uha i vodu temperature 37⁰ C

Ako je uho upaljeno ispirat ćemo sa 3%-nom otopinom borne vode

Ako je cerumen suh i čvrst ukapat ćemo u uho 3%-tni hidrogen i nakon 20 min isprati uho

Ako se ni tada cerumen ne može isprati, pacijentu ćemo preporučiti da stavlja u uho 3%-tni hidrogen ili uljne kapi - parafinsko ulje tijekom nekoliko dana 3x3 kapi dnevno i onda isprati

Cerumen se može odstraniti i mikROTOALETOM uha na ORL

Poslije odstranjivanja cerumena ponovo moramo otoskopirati da vidimo dali je zvukovod ili bubnjić upaljen, ako je, dat ćemo antibiotske i kortikosteroidne kapi

100. KONTROLA PLUĆNE FUNKCIJE PEAK - FLOW METROM

Mjeriti dva puta dnevno - ujutro i uvečer u isto vrijeme

Upisivati najbolji rezultat od 3 pokušaja u dnevnik koji se daje na uvid liječniku

Kroz 2-3 tjedna praćenja odredi se najbolji osobni rezultat i prema njemu se odrede ZONE koje olakšavaju kontrolu bolesti. Te zone određuje liječnik.

ZELENA ZONA predstavlja 80-100% najboljeg osobnog rezultata i znak je dobre kontrole bolesti. Savjet: ako uzima terapiju nastaviti i dalje tako.

ŽUTA ZONA predstavlja 60-80% najboljeg osobnog rezultata i signal je za oprez. Astma se pogoršava. Savjet: Obavezno primijeniti simptomatske lijekove, a možda će biti potrebno i povećanje doze lijekova.

CRVENA ZONA predstavlja manje od 60% najboljeg osobnog rezultata i znak je za uzbunu. Savjet: obavezno treba dodati terapiji simptomatske lijekove i hitno se javiti svom liječniku.

101. LAVAŽA ŽELUCA BOLESNIKA PRI SVIJEŠTI

upoznati bolesnika s postupkom

izvaditi strane predmete iz usta

na sondi označiti razdaljinu između usana i xiphoida, namazati početak sonde glicerinom

uzeti sondu između 2 prsta kao olovku, kroz max. otvorena usta ugurati u ždrijelo

kazati bolesniku da mirno leži i duboko diše

kad je sonda u želucu, započeti ispiranje

lijevak visoko iznad glave, usuti vodu, pa spustiti ispod razine želuca da ističe van ili prazniti sukcijom

činiti to sve dok se ne dobije bistra tekućina, 5-10 litara

102. VAĐENJE KRPELJA

ne premazivati lakom, uljem niti eterom; oboružati se strpljenjem; pincetom ili gazom uhvatiti tijelo, polako povlačiti uz lagano okretanje, ili sterilnom iglom - zabiti okomito ploštinu otvora uz zadak i okrenuti iglu u vodoravni položaj i izvući van

103. IZVOĐENJE SPIROMETRIJE

izmjeriti visinu i težinu bolesnika

pacijent sjedne, diše preko filtera u cijev aparata posebnom metodom disanja

maksimalno udahne, maksimalno izdahne brzim izdisajem 3x.

ako je razlika između mjerenja više od 5% tada ponoviti pretragu

104. Plan očitavanja EKG-a.

Provjeri preduvjete za pravilno snimljeni EKG: milimetarski papir, brzina snimanja 25 mm/s, visinu baždarnog otklona: 10 mm = 1 mV, pozitivni P valovi u I odvodu (osim kod situs inversus) i negativni P valovi u aVR.

Ritam –

Da li je pravilan

Da li je ispred svakog QRS-a P val i da li je iza svakog P vala QRS

Električna os: normala +90 (R viši ili jednak S u D1) do -30 st. (R viši ili jednak S u D2).

Interpretacija pojedinih elemenata:

P val – odvodi D2 i V1. Normalno: niži od 2.5 mm, uži od 120 ms (3 mm), negativna terminalna defleksija u V1 <0.1 mV (1 mm)

PR interval (ili PQ) normalno 120-200 ms (3-5 mm), izoelektrična linija

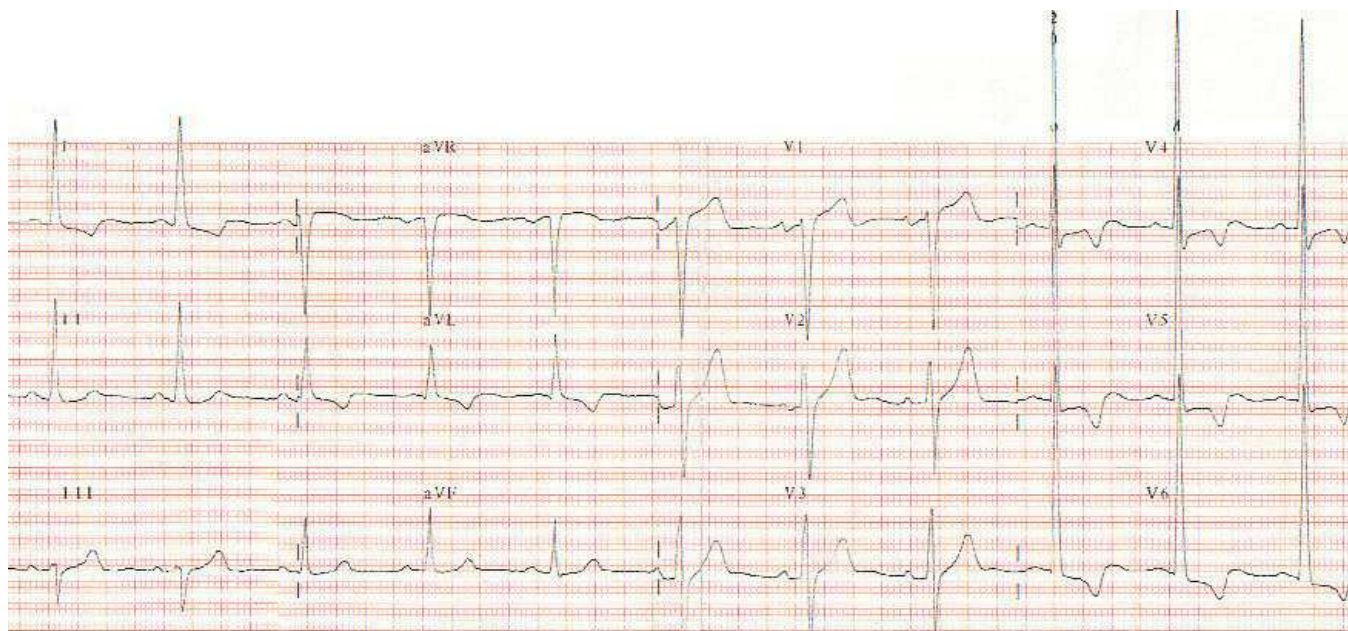
QRS kompleks: trajanje <120 ms (3 mm), provjeriti kriterija za RVH ili LVH

ST segment (spojnica): normalno u izoelektričnoj liniji

T val: polaritet isti kao i QRS-a koji mu prethodi (negativan u aVR promjenljiv u D3, V1-V3)

QTc interval: manji ili jednak 440 ms (11 mm).

Primjer:



Ne vidi se baždarni otklon. Pod uvjetom da je točan:

Ritam – pravilan, ispred svakog QRS-a je P val i iza svakog P vala QRS, 70/minuti

Električna os: normalna (semihorizontalna oko +20 st.)

Interpretacija pojedinih elemenata:

P val – niži od 2.5 mm, uži od 0.12s (3 mm), naznačenija negativna terminalna defleksija u V1

PR interval (ili PQ) oko 160 ms (4 mm), izoelektrična linija

QRS kompleks: oko 100 ms (2.5 mm), S u V1 + R u V5 > 50 mm

ST segment (spojnica): spuštenu ispod izoelektrične linije, silazna

T val: negativan, asimetričan u D1, aVL, V4-V6

QT interval: oko 400 ms (10 mm), QTc izračunati ili očitati iz tablice

Ukratko: sinusni ritam frekvencije 70/minuti, hipertrofija lijeve klijetke, smetnje repolarizacije.

105. Očitavanje rtg snimke srca i pluća: PA snimka

1. Opći podaci i preduvjeti točnog očitavanja:

Provjeriti na snimci ime prezime i godinu rođenja pacijenta, datum slikanja.

Orijentirati se da li je pacijent slikan stojeći, simetričnost klavikula i položaj lopatica, rebranih lukova i međurebranih prostora (da li je slikano u inspiriju).

2. Analiza srčane sjene i medijastinuma: ukupni promjer srca normalno je manji od 1/2 poprečnog promjera prsnog koša. Srčana sjena leži ispred torakalne kralješnice, otprilike 3/4 lijevo i 1/4 desno od nje. Medijastinum je prema proksimalno uži.

Desna kontura medijastinuma ima dva luka, a lijeva četiri. Desno dolje je kontura desnog atrija, iznad njega vene kave superior (proksimalno vene azygos). Početni dio uzlazne aorte nije istaknut na desnoj strani te se pojavljuje kao kontura aortnog luka na vrhu lijeve strane srčane sjene. Niže od njega je plućna arterija, zatim lijevi atrij (aurikula LA) - odmah ispod lijevog hilusa; te luk lijevog ventrikula. Nježna sjena na vršku obično je masno tkivo.

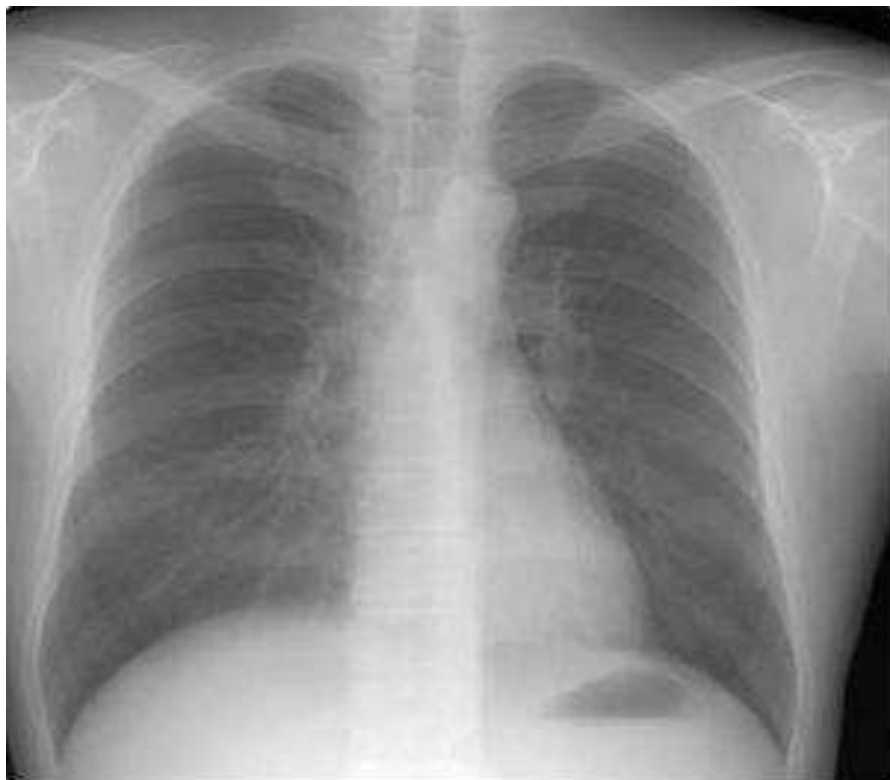Imati na umu da uvećanje srčane sjene može biti posljedica uvećanja cijelog srca, jedne ili više srčanih šupljina ili nakupljanja tekućine u perikardijalnom prostoru.

3. Analiza pluća i vaskulature:

Ocijeniti da li su pluća ekspanzirana u svim poljima i jednolikost transparentije (prozirnosti), izgled plućne vaskulature (lijevi hilus je obično nešto više položen od desnog, krvne žile se suzaju prema periferiji postepeno, arterije u donjim zonama su šire nego u gornjim).

Obratiti pažnju na frenikokostalne sinuse (kutovi između pluća i dijafragme su vrlo oštri s jasnom granicom), eventualna zadebljanja pleure.

4. Ostalo: položaj i tijek traheje, lijevog i desnog bronha, kut između njih, visina dijafragme na lijevoj i desnoj strani, položaj zračnog mjehura želuca, promjene ili traume na prikazanim kostima



Rtg snimka srca i pluća (PA), N.N. star 30 godina. Uredna veličina i oblik srčane sjene. Pluća su uredno ekspanzirana, uredne transparentnosti. Plućna vaskulatura i hilusi uredni. Oba f.c. sinusa jasna, položaj ošita i traheje uredan. Uredna širina medijastinuma

106. Za mjerenje šećera u krvi mjeračem (glukometrom) potrebno je slijedeće:

Glukometar sa umetnutim čipom za kodiranje - čip za kodiranje nalazi se u svakom novom pakiranju zajedno s trakama i lagano se uvlači u otvor koji se nalazi bočno na aparatu.

Paket traka za mjerenje iz kojih smo izvadili čip za kodiranje. Traku za mjerenje uvlačimo u aparat (kako pokazuju strelice na traci) kako bi ga uključili (dio na kojem su strelice i kvadratni prozor na koji se nanosi uzorak krvi mora biti okrenut gore, prema nama da ga vidimo). Kada je traka pravilno umetnuta, na zaslonu mjerača pojavljuje se trocifrena šifra koja odgovara trocifrenom kodu na kutiji sa trakama i aparat je automatski uključen.

Dobro isperite i osušite površinu s koje namjeravate uzeti krv. Svaka preostala vlaga može razblažiti krv i prouzročiti netočne rezultate. Nakon vađenja trake za mjerenje iz ambalaže zatvorite odmah poklopac jer sadrži tvar za sprečavanje isušivanja (u protivnom trake mogu postati neupotrebljive). Masirajte vrh prsta kako bi potakli cirkulaciju i omogućili lakše prikupljanje krvi. Odgovarajućim priborom za dobivanje kapilarne krvi - (softclix ili lanceta) ubodite masirani vrh prsta i bez prejakog pritiska formirajte kapljicu krvi.

Nanesite kap krvi na sredinu kvadratne površine za aplikaciju. Tijekom nanošenja uzorka krvi smijete ovu površinu dotaknuti, ali krv se ne smije razmazivati. Ako posumnjate da količina krvi neće biti dostatna u roku od 5 sekundi nanesite još jednu kap. Aparat će vam dati zvučni signal (bip) da potvrđuje primitak krvi i započinje mjerenje. Za vrijeme mjerenja traka se ne smije uklanjati iz aparata jer je moguće očitavanje netočnog rezultata.

Nakon 5 sekundi mjerač ponovo signalom javlja da je test izvršen. Rezultat se pojavljuje na zaslonu i automatski se pohranjuje sa datumom i točnim vremenom.

Testiranje se ne treba provoditi na temperaturama nižim od + 10, niti višim od + 40⁰ C; kao ni na mjestima direktno izloženim suncu.

Na svakoj traci je test polje impregnirano posebnim kemikalijama koje reagiraju sa kapljicom nanese krvi, a kemijska reakcija mijenja boju test polja. Mjerači registriraju promjenu boje i pomoću kodnog čipa pretvaraju dobiveni signal u numeričku vrijednost koja se ispisuje na ekranu. Trake za testiranje ne sadrže toksične tvari, pa se može dodirivati test polje prilikom testiranja. Boja okruglog test prozorčića na donjoj

strani trake mora se podudarati sa poljem «0» na skali boja. Ako su trake poprimile drugu boju-neupotrebljive su.

Za test se koristi svjež uzorak kapilarne, arterijske, Li-heparinizirane krvi, ili vensku krv s EDTA. Dozvoljene granične vrijednosti hematokrita su: 20-70%.

Vrijednosti dobivene korištenjem traka u dobroj su korelaciji s vrijednostima dobivenim laboratorijskim metodama i srednja standardna devijacija iznosi do 4 %.

Raspon mjerenja je u granicama od 0,6 mmol/l do 33,0 mmol/l.

Mogući izvori grešaka su :

intravenska infuzija askorbinske kiseline

galaktozemija

vrijednosti bilirubina iznad 20mg/dl (npr. kod žutice)

ketoacidoza i dehidracija

infuzija poli i oligo saharida (npr. kod peritonealne dijalize i nakon davanja plazma ekspandera)

za vrijeme testa resorpcije d-ksiloze

107. Korištenje PEAK - FLOW METRA (mjerača vršnog protoka)

Mjerač vršnog protoka omogućuje nam objektivno mjerenje vršnog izdisajnog protoka.

Nastavak za usta stavimo u otvor u mjeracu. Za bolji rezultat treba biti u stojećem položaju, brade izbočene naprijed, jer držanje može utjecati na rezultat mjerenja. Pokazivač na mjeracu prije mjerenja treba vratiti na nulu. Mjerač treba držati u ruci ispred ustiju lagano, bez stiskanja. Potrebno je udahnuti najdublje što je moguće. Usta treba namjestiti da prijanjaju tijesno uz nastavak za usta i tada izdahnuti najjače i najbrže moguće - ne vršiti prolongirani ekspirij. Nastavak za usta ne smije se blokirati jezikom. Na iznos pacijentovog vršnog protoka pokazuje crta na kojoj se zaustavio pokazivač. Vrijednosti treba evidentirati u posebnu karticu za bilježenje. Pokazivač treba vratiti na nulu. Test treba ponoviti još dva puta. Ako je potrebno pacijent će se između pokušaja odmoriti. Važno je da test svaki puta predstavlja maksimum mogućnosti. Zabilježiti će se najviši od tri očitavanja i obilježiti datum i vrijeme izvođenja testa. Mjerač treba držati čist i bez prašine, nastavak za usta može se prati vodom i sredstvima za pranje. Prije upotrebe treba biti suh. Mjerač se ne smije iskuhavati.

108. Izvođenje RUMPEL - LEEDOV-og testa (test koji nam pomaže u razlikovanju etiologije i patofiziologije hemoragijskih bolesti)

Izvodi se tako da se manšeta tlakomjera omota oko nadlaktice i napumpana drži tijekom jedne minute. Test je pozitivan ako se na podlaktici pojave petehije.

Pozitivan test vidi se kod oštećenja kapilara (vaskulitisi bilo koje etiologije) i kod trombocitopenije.

Negativan test u bolesnika s hemoragijskim poremećajem upućuje na koagulopatiju.

109. Kako se radi i očitava PPD

Tuberkulinski test provodi se tako da se 0.1 mL s 2 internacionalne jedinice pročišćenog proteinskog derivata (PPD) unese intrakutano, na volarnoj strani lijeve podlaktice: tzv. Mantoux metoda. Test se očitava nakon 72 sata.

Hiporeaktori: osobe s promjerom induracije manjim od 6 mm, danas, za razliku od nekad, ne podliježu obavezi cijepljenja BCG-om osim u najranijoj životnoj dobi.

Hiperreaktori posjeduju induraciju veću od 15 mm u promjeru i trebaju obaviti daljnje pretrage (krvna slika, RTG pluća i dr.) radi dijagnosticiranja moguće bolesti.

Važno je napomenuti da su ove granice samo okvirne i pouzdano ne ukazuju na prisustvo bolesti. Tako primjerice u stanjima oslabljenog imuniteta, npr. kod djevojaka pri menstruaciji, PPD-test može biti lažno negativan. Zanimljivo je da ni cijepljene osobe nisu apsolutno zaštićene od tuberkuloze, ali jesu od malignog tuberkuloznog meningitisa.

110. Kako se radi tuberkulinski test?

Tuberkulinski test izvodi se intrakutano (metoda Mantoux) na volarnoj strani lijeve podlaktice.

Tuberkulin u količini od 0,1 ml se uštrcava strogo intrakutano.

Igle za intrakutano uštrcavanje moraju biti tanke i kratke (inzulinske) Iza ispravno dane intrakutane injekcije stvori se na koži bjelkasti mjehurić koji je na površini hrapav kao narančina kora.

U optičaju je tuberkulin pakiran :

bočice s 1,5 ml otopine tj 15 doza po 0,1 ml sa 2 jedinice PPD-a u dozi.

bočice s 5 ml otopine tj 50 doza po 0,1 ml sa 2 jedinice PPD-a po dozi

Za testiranje se upotrebljava tuberkulin koji sadrži u 0,1 ml 2 internacionalne jedinice PPD tuberkulina

Tuberkulin treba čuvati na tamnom i hladnom mjestu (u hladnjaku na najviše +8 C)

Podatke o testiranju treba evidentirati u « Karton cijepljene osobe» i u «Iskaznicu imunizacije»

111. Kako se očitava tuberkulinski test?

Reakcija se čita nakon 72 sata. Vodi se računa samo o promjeru infiltrata odnosno induracije, a ne o promjeru crvenila (eritema). Granice induracije mogu se odrediti prevlačenjem jagodice prstiju preko infiltrirane kože. Veličine infiltrata mjeri se ravnalom od providne plastične mase koje je podijeljeno na mm. Korisno je osim promjera induracije zabilježiti i eventualnu prisutnost eritema (E) ili vezikule (V) ili bule (B) ili nekroze (N).

Može se smatrati da je reakcija pozitivna ako je promjer induracije 6 ili više mm.

Hiporeaktori: osobe s promjerom induracije manjim od 6 mm, danas, za razliku od nekad, ne podliježu obavezi cijepljenja BCG-om osim u najranijoj životnoj dobi.

Hiperreaktori posjeduju induraciju veću od 15 mm u promjeru i trebaju obaviti daljnje pretrage (krvna slika, RTG pluća i dr.) radi dijagnosticiranja moguće bolesti.

Važno je napomenuti da su ove granice samo okvirne i pouzdano ne ukazuju na prisustvo bolesti. Tako primjerice u stanjima oslabljenog imuniteta, npr. kod djevojaka pri menstruaciji, PPD-test može biti lažno negativan. Zanimljivo je da ni cijepljene osobe nisu apsolutno zaštićene od tuberkuloze, ali jesu od malignog tuberkuloznog meningitisa.

112. Interpretacija rezultata spirometrije

Baždarenje spirometra (unošenje temperature, tlaka, vlažnosti, datum)

U aparat se ubacuje 1 l zraka

Unesu se podaci pacijenta (ime i prezime godina rođenja, težina i visina)

Stavi se nastavak za upuhivanje zraka pacijentu

Pacijent najprije normalno diše, a potom maksimalno inspirira i čvrsto usnama obuhvati nastavak te maksimalno izdiše te maksimalno brzo. Ponavlja se 3x. Uzima se najbolji rezultat. – Pokazatelj restriktivnih smetnji

FEV norm. > 80

manjeg stupnja 65 – 80

srednjeg stupnja 50 – 64

velikog stupnja < 50

Maksimalni udisaj i mjerimo maksimalno izdahnuti vol. Pri najvećoj brzini izdisaja u prvoj sek. FEV1 važan u dijagnostici opstruktivnih smetnji

Norm. > 75 %

Malog stupnja 60 – 75%

Srednjeg stupnja 45 – 60%

Teškog stupnja <45%

FEV50 i FEV25 pokazatelji su restriktivnih smetnji na razini malih dišnih putova, ako su manji od 60% refer. vrij.

To je maksimalni protok zraka izražen u litrama /sec pri 50 ili 25 % vitalnog kapaciteta. Pokazatelj početka astme.

113. Otoskopija

Pacijent sjedi s glavom nagnutom lateralno pod kutom 45° . Desnu ušku uzmemo lijevom rukom za vanjski rub srednji dio gornje trećine. Uvodimo vrh lijevka otoskopa do koštanog dijela zvukovoda. Pri uvođenju lijevka najprije pregledamo zvukovod (boju, naslage, izrasline), a potom promatramo bubnjić. Na njemu gledamo:

boju – koja je normalno sivkastoplava kad ga osvijetlimo el. svjetlom.

plastiku – a to je membrana timpani koja je kutano – fibro - mukozna opna koja je rubom pričvršćena za sulkus timpani. Njezin veći dio je pars tensa, a gore sprijeda je pars flacida. Svijetla točka gore i sprijeda je izbočina koja odgovara prominenciji mallearis koju čini procesus brevis mallei. Od tog mjesta proteže se prema naprijed plika anterior, prema natrag i gore plika posterior, a prema sredini plika mallearis, koja odgovara manubrijum mallei, a završava u sredini bubnjića, gdje je uleknuće umbo membrane timpani. Od tog mjesta prema dolje se vidi trokutasti refleks. Bubnjić dijelimo zamišljenim okomitim linijama na 4 kvadrata. Jedna linija prolazi smjerom koji nam označuje strija mallearis, a okomita na nju prolazi umbom mallearis.

trokutasti refleks – nastaje zbog odsjaja svjetla na membrani koja je presvučena tankim slojem cerumena. Normalno refleks je jasan, oštro ograničen

Trijas znakova: prominentia mallearis, strija mallearis i trokutasti refleks karakteristični su za normalan bubnjić.

114. Heimlichov hvat

Kod osobe pri svijesti stane se iza osobe koja se guši i rukama joj se obujmi struk. Uhvati se šaka druge ruke i stavi na trbuh između pupka i procesusa ksifoidea i pritisne se duboko i naglo prema gore.

Kod osobe bez svijesti

Osoba leži horizontalno licem prema gore. Klekne se uz trbuh ili ga opkoračimo. Šake se polože jedna na drugu s izbočenjem dlana donje ruke iznad pupka i ispod ksifoidea. Pritišće se prema dijafragmi brzo i duboko i prema gore.

115. Uzimanje brisa rane u ambulantnim uvjetima pomoću štapića:

na kutijicu brisa upisati ime i prezime pacijenta, godište rođenja, datum uzimanja uzorka

ranu oprati vodikovom ili fiziološkom otopinom obrisati rubove rane i ranu

prije uzimanja brisa štapić namočiti u fiziološku otopinu

možemo aspirirati sa špricom – dobiveni materijal poslati u laboratorij zajedno sa špricom

u roku od 2 sata bris donijeti u laboratorij, do tada bris držati u frižideru.

116. Za mjerenje vršnog protoka zraka koristi se mjerač vršnog protoka.

Pokaži pacijentu način korištenja mjerača.

sastavi mjerač

postavi kazaljke na nulu ili najniži broj na ljestvici

stojeći uspravno, udahnuti najdublje moguće, staviti u usta otvor mjerača i što jače i što brže puhnuti u mjerač, paziti da zrak ne prolazi kraj mjerača

očitati vrijednosti na skali, ponoviti još 2x upuhivanje u mjerač, a najbolji rezultat zabilježiti u dnevnik astme

117. Vadenje stranog tijela iz konjunktive i sa kornee

Učiniti pregled kornee i subtarzalnog prostora nakon okretanja gornjeg kapka u sjedećem ili ležećem položaju ako je strano tijelo smješteno subtarzalno ono se odstranjuje pomoću vlažnog tampona od vate ili gaze, ako je strano tijelo dublje upiknuto u bjeloočnicu tada primjenjujemo lokalni anestetik - Tetrakain kapi i nakon toga vadimo strano tijelo pomoću oštrog instrumenta – igla

U slučaju nalaza stranog tijela u korneji, sa kažiprstom i palcem otvorimo oko i kažemo pacijentu da pogleda prema gore, korneja se anestetizira lokalnim anestetikom tetrakain kapi – ukapavanjem u vanjski ugao oka 1-2 kapi, pacijent leži ili sjedi glava je zabačena unazad pričekamo 5 minuta i pomoću specijalnog instrumenta sa oštrim vrhom ili vrhom igle za intramuskularnu primjenu koje smo prethodno sterilizirali alkoholom ili na plamenu vadimo strano tijelo i to pokretima od centra prema periferiji rožnice, odozdo prema gore nakon odstranjenja stranog tijela oko isperemo fiziološkom otopinom

stavljamo antibiotsku mast u donji forniks, nakon otvaranja oka palcem i kažiprstom – pomoću staklenog štapića ili iz tubice, pacijentu kažemo da gleda gore
pacijentu kažemo da lagano zatvori oko i na taj način se štapić nađe prekriven kapcima, vučemo lagano štapić u horizontalnom i lateralnom pravcu, pri čemu mast ostane u donjem forniksu, ako smo stavljali mast iz tubice onda nakon otvaranja i imobilizacije kapaka vrh tube približimo donjem forniksu i laganim pritiskom istiskujemo mast duž donjeg forniksa počev od nazalno prema temporalno, kažemo pacijentu da zatvori oko i izvršimo masažu preko zatvorenih kapaka.
stavimo okluzivni zavoj

118. Uzimanje brisa spojnice

Zadatak za specijalizanta:

Odgovorite na slijedeća pitanja (u tekstu ovog primjera masnim slovima je otisnuto ono što će biti na obrascu za odgovore koji će specijalizant dobiti):

Kada se radi bris spojnice?

točan odgovor (u slučaju jače purulentne sekrecije i/ili dugotrajnog konjunktivitisa)

djelomično točan odgovor

netočan odgovor

Opiši postupak uzimanja brisa

točan odgovor (izvrnuti donju vjeđu, pobrisati je sterilnim štapićem, pripaziti da ne dodirnemo rub vjeđe i trepavice).

djelomično točan odgovor

netočan odgovor

Što ćemo učiniti s brisom, a što preporučiti pacijentu?

točan odgovor (bris ćemo staviti u epruvetu i poslati u MB laboratorij, a pacijentu ćemo dati empirijsku terapiju do rezultata kulture).

djelomično točan odgovor

netočan odgovor

Zadatak opserversa: Ocijenite jesu li odgovori točni.

Bodovanje: točan odgovor 2 boda, djelomičan 1 bod, netočan 0 bodova, Maksimalan broj bodova je 6.

119. Upotreba mjerača vršnog protoka zraka (peak - flow metar)

Zadatak za specijalizanta: Odgovorite na slijedeća pitanja (u tekstu ovog primjera masnim slovima je otisnuto ono što će biti na obrascu za odgovore koji će specijalizant dobiti):

U kojem se položaju mjerenje izvodi

točan odgovor (stojećem)

netočan odgovor

Kako se upotrebljava mjerač vršnog protoka zraka

točan odgovor (maksimalno udahnuti, čvrsto usnama obujmiti usnik mjerača, te maksimalno brzo i snažno izdahnuti)

djelomično točan odgovor

netočan odgovor

Koliko puta postupak treba ponoviti i što učiniti s dobivenim rezultatima?

točan odgovor (tri puta ponoviti, zatim izabrati najveću vrijednost PEF-a).

djelomično točan odgovor

netočan odgovor

Kako se računa dnevna varijabilnost PEF-a?

točan odgovor (na temelju razlike maksimalnih jutarnjih i večernjih vrijednosti PEF-a, a prema formuli:

$$\text{dnevna varijabilnost (\%)} = \frac{\text{PEF navečer} - \text{PEF ujutro}}{\frac{1}{2} \times (\text{PEF navečer} + \text{PEF ujutro})} \times 100$$

djelomično točan odgovor

netočan odgovor

Zadatak opserversa: Ocijenite jesu li odgovori točni.

Bodovanje: točan odgovor 2 boda, djelomičan 1 bod, netočan 0 bodova, Maksimalan broj bodova je 8.

120. Ispiranje uha štrcaljkom

Zadatak za specijalizanta:

Odgovorite na slijedeća pitanja (u tekstu ovog primjera masnim slovima je otisnuto ono što će biti na obrascu za odgovore koji će specijalizant dobiti):

Na koju temperaturu treba zagrijati vodu za ispiranje uha i kako to provjeriti točan odgovor (na tjelesnu temperaturu, provjeriti hrptom dlana)

djelomično točan odgovor

netočan odgovor

Koji pribor treba imati za ispiranje uha?

točan odgovor (metalnu štrcaljku, dvije posude za vodu, otoskop)

djelomično točan odgovor

netočan odgovor

Kako se izvodi ispiranje uha ?

točan odgovor (uška se povuče gore i natrag i špricom se uštrcava topla voda uz strop zvukovoda prema natrag, polagano ali u jakom mlazu)

djelomično točan odgovor

netočan odgovor

Zadatak opservera: Ocijenite jesu li odgovori točni.

Bodovanje: točan odgovor 2 boda, djelomično točan 1 bod, netočan 0 bodova

Maksimalan broj bodova je 6.

121. Pregled prostate - palpacija

Pacijent mora biti u položaju nagnutom prema naprijed, odnosno popne se na klupicu i nasloni laktovima na ležaj za preglede. Na rukavicu za preglede stavi se vazelin.

Inspekcijom se opiše npr. da je analno područje bez ragada, bez hemoroida, urednog nalaza.

Palpacija – prstom se polako ulazi u rektum. Palpira se od sredine (na 12h) pa u lijevo za 180⁰ ispalpira cijela sluznica, koja je npr. glatka bez palpatornih tvorbi.

Zatim se prelazi na palpaciju prostate, na 6h. Opisuje se njena veličina, uspoređuje najčešće s veličinom manjeg kestena, marelice ili sl. Opipom se određuje njena bolnost, konzistencija (tvrda, meka, elastična), sulkus prisutan ili ne, te ev. prisutne izbočine ili asimetrije i površina (glatka ili neravna). Temeljem nalaza odlučujemo se za daljnji postupak

122. Pregled dojke

Inspekcija: u stojećem položaju prvo laktovi uz tijelo, zatim ruke na bokove pa iza glave, zamoli se ženu da se malo nagne prema naprijed. Opisuje se simetričnost, izgled kože, te da li se koža negdje uvlači.

Palpacija: ležeći ruke uz tijelo, dojka se palpira po kvadrantima počevši od 12h prema desno, vanjski krug, pa unutarnji krug, a onda retromamilarno, uz ispitivanje iscjetka iz mamile. Pregled se vrši jagodicama prstiju, ne odizujući prste.

Palpacija limfnih čvorova: u sjedećem položaju palpirati infra i supraklavikularne jame i aksile.

Opisuju se ev. promjene na koži, mekoća tkiva, struktura ev. palpabilne tvorbe, iscjedak.

123. Otoskopiranje

Pacijent sjedi nasuprot liječniku. Glavu okreće na stranu, prvo pregledavamo zdravo uho, pa zatim pregledavamo uho koje boli.

Kod pregleda uho povlačimo koso otraga i prema gore, te sa tuljčićem ulazimo u zvukovod. Opisujemo izgled zvukovoda, boju, prisutnost sekreta, patološke naslage, a zatim opis bubnjića (uvučen, izbočen), te prisutnost refleksa. U toku pregleda pacijenta pitamo za ev. bolnost.

124. MENINGITIČKI SINDROM:

- ukočenost šije
- Kernigov znak
- Brudzinskijev znak
- simptom tronošca
- simptom poljupca koljena

Ukočenost šije ispituje se tako da bolesnik leži na leđima, lijevom rukom položenom na zatiljak flektira se vrat, a desna ruka položena na sternum ne dopušta podizanje cijelog trupa kod fleksije šije. Pozitivan je znak kad bolesnik pruža otpor fleksiji zbog bolnosti ili kad je fleksija nemoguća.

Kernigov znak je nemogućnost ili osobita bol ekstenzije koljena kad je noga flektirana u kuku do 90°.

Brudzinskijev znak je pozitivan kad nastane spontana fleksija koljena kod pasivne fleksije šije u bolesnika koji leži na leđima.

Simptom tronošca je pozitivan ako se bolesnik u sjedećem položaju podupire rukama postavljenim prema straga.

Simptom poljupca koljena je pozitivan ako bolesnik ne može poljubiti koljeno u sjedećem položaju kod ispruženih ili lagano flektiranih donjih ekstremiteta.

125. PRAVILNO MJERENJE ARTERIJSKOG TLAKA ŽIVINIM TLAKOMJEROM

- baždaren tlakomjer

- ispravna orukvica

S 22-26 cm

M 27-34 cm

L 35-44 cm

XL 45-52 cm

BOLESNIK KAO FAKTOR TOČNOSTI

najmanje 2 mjerenja u tri navrata s razmakom od najmanje jedan tjedan

VANJSKI ČIMBENICI

- hrana, kava, cigareta

- fizički napor unatrag 1 sat

- simpatomimetici (kapi za dilataciju zjenica)

- pun mokraćni mjehur

- vrijeme uzimanja antihipertenziva

- nakon 5 minuta udobna smještaja u prostoriji s temperaturom zraka oko 25 °C

POLOŽAJ

- sjedeći, ruka u razini srca

- stajanje (odmah i 1-5 minuta nakon ortostaze)

- u trudnoći – položaj na lijevom boku

- mjerenje na nozi (mladi bolesnik prvi puta)

TEHNIKA MJERENJA KAO FAKTOR TOČNOSTI

Najmanje 2 mjerenja, razmak od 1 minute

razlika >5 mm Hg, mjeriti 3. put

srednja vrijednost

Obje ruke

- razlika >10 mm Hg, mjeriti na ruci s većim tlakom

- orukvica 2-3 cm iznad lakatne jame

- sistolički tlak 1. put palpirati (auskultatorna praznina !)

- brzo napuhavanja 30 mm Hg iznad palpacijom određena sistoličkog tlaka

- stetoskop nježno prisloniti

- ispuhavanje 3 mm Hg ili prema srčanoj frekvenciji

- faza 1. i 5. (ev. 4)

Registrirati vrijednost uz 2 mm Hg, a ne uz 5 ili 10 mm Hg.

126. ANALIZA EKG-a

Redoslijed analize EKG-a:

odrediti frekvenciju srca: normalnu, tahikardnu, bradikardnu

odrediti ritam srca: sinusni ili koji drugi ritam; pravilnost PP–razmaka i RR–razmaka; odnos P vala prema QRS–kompleksu; ekstrasistole, ostale aritmije

izmjeriti važne elektrokardiografske intervale: PQ-interval, širinu QRS-kompleksa i QT-interval

odrediti električnu os QRS-kompleksa

utvrditi veličinu P-vala radi otkrivanja dilatacije desnog ili lijevog atrija

promotriti QRS-kompleks radi otkrivanja hipertrofije desne ili lijeve klijetke

promotriti QRS-kompleks uključujući trajanje i električnu os radi otkrivanja bloka desne ili lijeve grane ili hemiblokova

pregledati Q-zupce i utvrditi njihovo značenje osobito u odnosu prema infarktu miokarda

ustanoviti elevaciju ili depresiju ST-segmenta zajedno s abnormalnostima T-vala radi otkrivanja akutne ishemije ili lezije miokarda, perikarditisa, aneurizme srca ili otkrivanja nekardijalnih uzroka promjena ST-segmenta

mjerjenja ST-segmenta i QT-intervalu te U-vala radi dijagnoze hiperkalijemije, hipokalijemije, hiperkalcemije, hipokalcemije ili utjecaja raznih lijekova ili drugih stanja

127. ISPITNA STANICA – MJERENJE ARTERIJSKOG TLAKA ŽIVINIM TLAKOMJEROM

Zadatak za specijalizanta: Na ovom ispitnom mjestu nalazi se pacijent kojemu treba izmjeriti arterijski tlak. Ponudena su tri tlakomjera različitih veličina manžeta.

Zadatak za opservera: Na ovom mjestu nalazi se pacijent kojemu treba izmjeriti arterijski tlak. Vaš zadatak je da ocijenite, koristeći protokol, koliko uspješno specijalizant izvodi mjerenje arterijskog tlaka.

Pacijent udobno posjednut, položena ruka na stol tako da mu je nadlaktica u razini srca, slobodna od odjeće koja može komprimirati arterije

Pravilno izabrana veličina manžete tlakomjera (širina odgovara 2/3 udaljenosti od aksile do lakatne jame, a dužina obujmi najmanje 80% nadlaktice)

Tijekom napuhivanja manžete palpira puls arterije radijalis

Ispuhivanje polagano, brzinom od 2-3mm Hg u sekundi

Živin stupac je u razini očiju

Napravljena dva mjerenja s razmakom od jedne minute

Tlak izmjeren na obje ruke

Tlak izmjeren u ortostazi odmah i pet minuta nakon ustajanja

Ukupan broj bodova

Način ocjenjivanja: Svaki točno izveden postupak nosi 2 boda, nedovoljno precizno izveden postupak nosi 1 bod, netočno izveden postupak 0 bodova. Maksimalni broj bodova je 16

128. ISPITNA STANICA – REKTALNI PREGLED

Zadatak za specijalizanta: Na ovom ispitnom mjestu nalazi se pacijent kojemu treba napraviti rektalni pregled. Vaš zadatak je da izvedete, po svim pravilima struke, rektalni pregled.

Zadatak za opservera: Na ovom ispitnom mjestu nalazi se pacijent kojemu treba napraviti rektalni pregled. Vaš zadatak je da ocijenite, koristeći protokol, koliko uspješno specijalizant izvodi rektalni pregled.

Gumena rukavica navučena na desnu ruku, kažiprst premazan vazelinskom mašću

Bolesnik postavljen na koljenima i laktovima

Inspekcija analnog predjela – vanjski hemoroidi, fisure, apscesi, egzem, prolaps debelog crijeva

Kažiprst kroz anus uvodi u rektum i zahtijeva od pacijenta da napne trbušnu stijenku

Palpira ampulu rektuma u punom opsegu

Opisuje ampulu: ampula prazna, ako nije opisuje sadržaja

Opisuje sluznicu: glatka ili naborana, ima li tumoroznih tvorbi, krvari li na dodir

Palpira prostatu na prednjoj stjenci – opisuje veličinu, pipa li se sulkus, jesu li oba režnja jednaka, kakva im je površina, ima li čvorova

Ukupan broj bodova Način ocjenjivanja: Svaki točno izveden postupak nosi 2 boda, nedovoljno precizno izveden postupak nosi 1 bod, netočno izveden postupak 0 bodova. Maksimalni broj bodova je 16.

129. ISPITNA STANICA – PALPACIJA ARTERIJA

Zadatak specijalizanta: Na ovom ispitnom mjestu nalazi se pacijent kojemu treba ispalpirati pulseve svih arterija. Vaš zadatak je da izvedete, po svim pravilima struke, palpaciju arterija.

Zadatak opserversa: Na ovom ispitnom mjestu nalazi se pacijent kojemu treba ispalpirati pulseve svih arterija. Vaš zadatak je da ocijenite, koristeći protokol, koliko uspješno specijalizant izvodi palpaciju arterija.

Puls a. radialis – palpira neposredno iznad ručnog zgloba uz sulkus arterije radialis

Puls a. ulnaris – palpira s ulnarne strane ručnog zgloba

Puls a. brachialis – palpira u sredini medijalne strane nadlaktice uz sulkus bicipitalis

Puls a. femoralis – palpira ispod Puopartove sveze na sredini između spine ilijake simfize

Puls a. popliteae – palpira u fosi poplitei iznad planum popliteum, bolesnik leži na leđima, noga je flektirana u koljenu

Puls a. tibialis posterior – palpira u dubini između stražnjeg ruba medijalnog maleola i Ahilove tetive

Puls a. dorsalis pedis – palpira na dorzalnoj strani stopala između proksimalnih krajeva prve i druge metatarzalne kosti, a lateralno od tetive dugog opružaća palca

Svaki postupak izvodi jagodicama drugog i trećeg prsta

Svaki postupak izvodi na lijevom i desnom ekstremitetu

Pri svakom postupku opisuje karakter i jačinu pulsa

Ukupan broj bodovaNačin ocjenjivanja: Svaki točno izveden postupak nosi 2 boda, nedovoljno precizno izveden postupak 1 bod, netočno izveden postupak 0 bodova. Maksimalan broj bodova je 20.

130. Mjerenje vršnog protoka s mjeračem (peak - flow metri)

sastavi mjerač (plastična cijev sa kazaljkom u sredini koja je pomična i usni tubus);

postavi kazaljku na nulu ili najniži broj na ljestvici;

stojeći ili sjedeći uspravno, udahnuti najdublje moguće, staviti u usta otvor mjerača što jače i što brže puhnuti u mjerač,

očitati vrijednost na skali,

mjerenje ponoviti još dva puta, a najbolji rezultat zabilježite u dnevnik astme,

vršni protok zraka mjeri se svakodnevno ujutro i navečer,

jutarnja izmjerena vrijednost označava se križićem (x), a večernja kružićem(o),

mjeri i se svaki dan u isto vrijeme.

131. Mjerenje bazalne temperature (metoda određivanja vremena ovulacije)

toplomjer držite u ustima, uvijek na istom mjestu;

mjerite toplinu toplomjerom u vrijeme od pet minuta neposredno nakon buđenja, a prije ustajanja, jela, pića ili pušenja;

zabilježite odmah izmjerenu toplinu točkicom na listi;

ako se izmjerena toplina značajno razlikuje od prijašnjih, a osobito ako je niža od prijašnjih, stresite toplomjer i izmjerite još jednom toplinu na pet minuta.

132. Primjena transdermalnog terapijskog sustava (Durogesic TTS)

durogesic TTS 25 µg/h stavite ga na ravnu površinu kože trupa ili nadlakticu; na neozračenu ili neiritiranu kožu,

dlake na mjestu primjene treba ošišati, ne brijati, mjesto se treba očistiti samo čistom vodom, sapuni se ne smiju upotrebljavati, koža mora biti potpuno suha prije primjene;

vadi se iz zatvorenog pakiranja iskida zaštitna folija;

durogesic TTS čvrsto pritisnuti na koži i držati pritisnutim 30 sekundi da u potpunosti naliježe na kožu, posebno rubove;

nosi se 72 sata, novi sustav se primjenjuje na drugo mjesto na koži;

na isto mjesto može se primijeniti nakon nekoliko dana.

133. Promjena jednodijelne kolostoma vrećice

zalijepljenu vrećicu skinite povlačeći ju odozgo prema dolje, pri tom si pomažite papirnatu maramicu; maramicom za skidanje lijepila počistite ostatke s kože oko stome; spužvicom ili mekim ručnikom namočenim toplom vodom operite kožu oko stome; ne koriste se nikakve dezinficijense izuzev nježnog sapuna, dobro osušiti kožu papirnatom maramicom ili mekim ručnikom; zaštitnu kremu nanosite ju oko stome; izrežite otvor pločice jednodijelne vrećice tako da odgovara promjeru vaše stome; skinite zaštitni papir s pločice, postavite otvor na stomu, a pločicu pažljivo zalijepite; rabljenu vrećicu zamotajte u novinski papir i stavite u plastičnu ili papirnatu vrećicu i bacite u otpad, nikad ne bacajte vrećice u toalet.

134. HEIMLICHOV HVAT

Stanemo ili kleknemo iza pacijenta koji stoji ili sjedi

Obuhvatimo ga rukama oko pojasa

Odredimo mjesto u sredini između kraja sternuma (processus xiphoideus) i pupka (umbilicus)

Na to mjesto stavimo stisnutu šaku jedne ruke koju obuhvatimo svojom drugom rukom i napravimo brz i snažan pritisak prema unutra i prema gore.

Postupak ponavljamo pet do deset puta, sve dok strano tijelo ne bude izbačeno.

135. DISANJE USTA NA USTA

Stati sa strane pacijenta koji leži

Otvoriti dišne putove: zabacivanje glave: dlan jedne ruke staviti na njegovo čelo i potiskujući glavu zabacuj ju prema natrag koliko možeš; podizanje brade: prste druge ruke staviti zajedno na donji dio brade i podići ju prema gore. Podići bradu toliko da su zubi sasvim blizu jedni drugih, ali ne potpuno zatvoriti usta.

Kažiprstom i palcem čvrsto stisnuti pacijentove nosnice (ostalim dijelom ruke i dalje pritiskati pacijentovo čelo prema straga i dolje)

Otvori svoja usta širom, duboko udahni, čvrsto prekrij svojim ustima pacijentova i maksimalno izdahni (prati pogledom diže li mu se grudni koš)

Daj dva udisaja, svaki u trajanju od 1,5 do 2 sec, a između toga duboko udahni i napuni svoja pluća

Poslije svakog udisaja odmakni svoju glavu kako bi pacijentu omogućio pasivni izdisaj, a usput promatraj grudni koš

Pipaj puls na arteriji karotis, ako ga pipáš, nastavi s disanjem svakih pet sekundi

136. ISPITIVANJE CIRKULACIJE

Provjeriti bilo na karotidnoj arteriji, najduže 10 sec

Ako ima bila, nastavi s disanjem svakih 5 sec, a svake minute kontrola bila

Ako nema bila, početi sa vanjskom masažom srca

Locirati mjesto masaže – distalna polovina sternuma

Postavi se ispod bolesnika s okomito ispruženim rukama i pritisne na sternum dovoljno snažno da ga se utisne 4-5 cm

Kombinacija disanja i kompresije 2 : 15

137. Upotreba peak - flow metra-uputa za pacijenta

- sjediti uspravno

- mjerač staviti u ruku na način da se ne ometa kazaljka

- kazaljku postaviti na nulu

- duboko udahnuti i puhnuti u otvor mjerača što jače i što brže

- očitati vrijednost na skali

- ponoviti mjerenje još dva puta

- zabilježiti u dnevnik najbolju vrijednost

- mjeriti ujutro i uvečer najmanje jedan mjesec, da se odredi najbolji osobni rezultat, a prema njemu odrediti zone uz pomoć kojih se kontrolira bolest

- zelena zona: 80-100% najboljeg osobnog rezultata -dobro kontrolirana bolest
- žuta zona: 60-80% najboljeg osobnog rezultata-oprez pogoršanje
- crvena zona: manje od 60% najboljeg osobnog rezultata -javiti se liječniku

138. Uzimanje urina

prvi jutarnji urin

ujutro, prije prvog mokrenja oprati vanjske spolne organe sapunom, dobro isprati vodom ne brisati ručnikom

ispustiti prvi mlaz mokraće

ne prekidajući mokrenje, srednji mlaz urina uhvatiti u sterilnu posudu

izmokriti se do kraja

zatvoriti posudu i što prije donijeti u mikrobiološki lab.

139. Heimlichov hvat

doći iza leđa ugrožene osobe

stisnutu šaku jedne ruke staviti na trbuh, na mjestu u sredini između pupka i vrha prsne kosti

drugom rukom prihvatiti stisnutu šaku i učiniti snažan i brz pritisak na trbuh, prema sebi i gore, tj. u smjeru dijafragme

pritisci se ponavljaju dok se strano tijelo ne izbaci

140. «patient management problem»

došli ste raditi u ambulantu svog kolege – na zamjenu. ne poznate još njegove pacijente.

dolazi vam stariji pacijent (68 god), mršav, zapažate da otežano diše, a u oči vam upada i njegova tamnije crvena boja lica, tuži se da već duže vrijeme otežano diše, osobito u tjelesnom naporu, a ima i napade kašlja, obilno iskašljava, osobito u jutro – nakon ustajanja. unazad nekoliko dana se prehladio, pa su se tegobe intenzivirale.

pitanje za specijalizanta: o čemu bi se moglo raditi? koja bi pitanja postavili pacijentu?

(kronična bolest pluća ili srčana insuficijencija)

(da li vam otežu noge? da li ste bolovali «na srce»? da li imate povišen krvni tlak? kakav vam je sada iskašljaj? da li ste/bili pušač?)

pacijent odgovara da ne zna za bolest srca i povišeni krvni tlak, a da sada iskašljava obilan gnojni sekret. pušio je duže od 30 god., a prestao je prije 10 god.

Što ćete prvo učiniti?

(fizikalni pregled srca i pluća, vidjeti da li ima edeme, palpirati jetru, izmjeriti krvni tlak – i pogledati u karton)

Srce: akcija ritmična, naglašen II ton nad pulmonalnim ušćem. pulmo: difuzno oslabljeno disanje, izrazito produžen ekspirij, s mnoštvom zvižduka.

kako bi terapijski intervenirali?

(1-2 inhalacije Ventolin-a) što bi dalje učinili? plan terapije? plan obrade?

(za terapiju: serevent aeros., 2×2 inh. i amoxil cp, 3×1, 7 dana). uputiti na spirometriju i ABS

nalaz spirometrije: vc 64%, fev1/fvc 64%, fev1 44%, ventolin test neg.

komentirajte nalaz!

(KOPB težeg stupnja, uz razvoj emfizema)

ABS: ph 7.35 (7.35 – 7.45), pco₂ 7.23 kpa (4.7 – 6.0), po₂ 8.31 kpa (N□11.4), sbc 35.3 (22 – 28), sbe 5.5 (-3 do +4), sat o₂ 81.6%

(komentar: radi se o globalnoj respiratornoj insuficijenciji, na granici kompenziranog stanja, jer postoji: hipoksija, hiperkapnija, višak baza, a ph je na granici norm. i acidoze).

da li bi dodali još nešto u terapiji?

(osim serevent-a, još 1 bronhodilatator, npr. atrovent, 3×2 inh., ili teolin 300, 2× ½)

da li bi ovom pacijentu trebalo napraviti i rtg s/p? što bi se na rtg snimci moglo očekivati?

(da se isključi rak pluća, a i mogući TBC pluća).

nalaz rtg srca i pluća (PA): prošireni i.c. prostori, obostrano nešto pojačana prozračnost pluća. obostrano apikalno – stare specifične promjene. sjena srca oblikom i veličinom primjerena. hilusne krvne žile proširene).

da li je dovoljna ap snimka pluća? zašto?

(nije. potrebna je i profilna, radi analize moguće hipertrofije desne klijetke).

što bi trebali učiniti da budete sigurni da kod pacijenta ne postoji aktivna TBC pluća ?

(iskašljaj na m. TBC – kulture)

da li bi kod pacijenta trebalo učiniti krvnu sliku? ako da – zašto? zbog povećane sedimentacije? ili zbog mogućih promjena u crvenoj krvnoj slici? kakve bi promjene u cks bile moguće kod ovog pacijenta?

učinjen lab: se 2, e 5.83, hb 162, htc 0.59. komentirajte ovaj nalaz i povežite ga s izgledom pacijenta.

(sekundarna eritrocitoza – moguća kod kr. plućne bolesti – kr. hipoksija je podražaj za povećanu sintezu eritropoetina u bubrezima. zato je sedimentacija eritrocita niska. to je povezano s tamnocrvenom bojom lica ovog pacijenta). kod kopb bi se mogla očekivati i anemija kr. bolesti).

pacijent je od lijekova jedino uzimao controloc 20, jer se žalio na dispeptične smetnje koje duže traju. također je obrađivan i po neurologu – zbog vrtoglavice. da li bi navedene smetnje mogle biti u vezi s njegovom krvnom slikom?

(da – kao znak hiperviskoznosti krvi – poremećaji cerebralne cirkulacije, kao i peptična bolest)

da li bi kod pacijenta trebalo učiniti EKG- nalaz srca? što bi njime mogli vidjeti?

(da li postoji hipertrofija desnog ventrikula – znak kroničnog plućnog srca)

učinjen EKG: sr, 65/min, intermedijarna el. os, osim p-pulmonale, ostalo uredno

što ćete reći ovom pacijentu – o prognozi, načinu liječenja, njegovom ponašanju?

(da mora redovito uzimati lijekove, dolaziti na naručene kontrole, objasniti mu način provođenja vježbi disanja, te redovite drenaže sekreta, dobre hidracije, te da izbjegava sredinu s onečišćenim zrakom).

141. «patient-managment problem»

Djevojka, 22 god., sitnije građe, mršava, Vaš novi pacijent, čekala je duže u čekaonici, jer je bila «gužva». odjednom je utrčala u ordinaciju, blijeda, oznojena, u paničnom strahu, jer je osjetila jaku slabost i mračenje pred očima. dok ste se vi snašli, srušila se i samo je vaše pridržavanje, u zadnji trenutak, spriječilo da udari glavom o pod. naknadno je 2-3 puta trznula nogama.

što ćete prvo učiniti?

odgovor: ustanoviti da li diše (prislanjanjem lica ispred nosa) i da li joj radi srce (palpacijom karotidne arterije)

pregledom ste ustanovili da djevojka diše i da joj je puls ubrzan, ali ritmičan i slabije punjen. o čemu bi se tu sve moglo raditi?

odgovor: kolaps, reaktivna hipoglikemija, psihogeni konverzivni napad, epi napad, ruptura vanmaternične trudnoće (EU).

što bi vas u njenom fizikalnom statusu moglo usmjeriti na to da donesete 1 od ovih 5 radnih dijagnoza, te koje bi minimalne dijagnostičke postupke trebali poduzeti?

odgovor:

od pretraga treba učiniti: pregled zjenica, mjerenje krvnog tlaka i kontrolu GUK-a trakicom

za kolaps bi govorili znakovi: uske zjenice (zbog prevage parasimpatikusa), nizak tlak (nagli pad min. volumena srca), te simptomi prijetećeg napada – slabost, bljedilo, mračenje pred očima

za hipoglikemiju bi govorili znakovi: proširene zjenice, simptomi prijetećeg napada (slabost, bljedilo, znojenje), ubrzan puls (ali dobro punjen) – sve znakovi povećane simpatičke aktivnosti – te nalaz niskog guk-a

za epi napad bi govorili znakovi: proširene zjenice, cijanotična boja lica, duže trajanje «trzanja» tijelom, ev. pjena na ustima, normalno punjen puls i visina krvnog tlaka

za rupturu eu bi govorili znakovi: bljedoća, oznojena hladna koža, proširene zjenice (kolaps zbog jake boli), nizak krvni tlak, ubrzan filiforman puls, poslije početnog kolapsa – prisvjesno letargično stanje (znakovi razvoja šoka). moguća hiperventilacija – zbog razvoja acidoze u šoku

za psihogeni konverzivni napad bi govorili: oči obično zatvorene, a pri pokušaju da joj se podignu kapci – pacijentica još jače zažmire, stišće i pokreće šake, normalan krvni tlak

nakon 2 min pacijentica dolazi k svijesti, te se počinje micati i pridizati. o čemu se tu najvjerojatnije radilo?

odgovor: o kolapsu

142. točna mjesta auskultacije srca

odgovor: nakon nekoliko udaha i izdaha, pacijent zadrži dah u ekspiriju. auskultira se slušalicom, uz istodobnu palpaciju pulsa art. karotis

mitralno ušće – 5. i.c. prostor lijevo, 1 cm unutar medioklavikularne linije

(u sjedećem, pa u ležećem lijevom bočnom položaju)

(tonovi jasni i glasni, 1. jači od 2., 1. se prepoznaje po sinkronosti s pulsom art. karotis)

izlazište art. pulmonalis: 2. i.c. prostor, parasternalno lijevo (u sjedećem, malo nagnutom položaju, tonovi tiši, 2. jači od 1.)

aortno izlazište: 2. i.c. prostor, parasternalno desno (tonovi glasni, 2. jači od 1.), ili erb-ova točka: 3. i.c. prostor parasternalno lijevo

trikuspidalno ušće: 4. i.c. prostor parasternalno lijevo i desno (1. ton jači od 2., tonovi tiši)

143. Uputa za korištenje Ventolin aerosola za odrasle

okrenite spremnik tako da dno bočice bude okrenuto gore, a nastavak za usta dolje

skinite poklopac sa nastavka za usta i promućkajte sadržaj u bočici

izdahnite što je moguće potpunije

spremnik držite okomito tako da je kažiprst na dnu spremnika, gore. Nastavak za usta obuhvatite čvrsto usnicama.

duboko udahnite kroz nastavak za usta i u isto vrijeme pritisnite kažiprstom metalni spremnik prema dolje. Tada iz spremnika izlazi određena količina lijeka, tj. jedna inhalacija.

olabavite pritisak na spremnik. Uklonite nastavak iz usta i zadržite dah što je moguće duže.

pričekajte barem jednu minutu, prije nego što eventualno drugi put inhalirate.

nastavak za usta zatvorite čepom.

144. Uputa bolesnicima za skupljanje dnevne mokraće za pretrage klirensa kreatinina, kalciuriju, fosfaturiju i ostale pretrage

Na dan početka skupljanja mokraće, u 07 sati, pomokrite se i tu mokraću bacite. Nakon toga počinje skupljanje mokraće tijekom cijelog dana i noći.

Potrebno je da se pomokrite svaki put kada imate potrebu za mokrenjem, od prve do posljednje kapi, u destiliranom vodom dobro opranu i osušenu posudu. To može biti PVC - boca, kanistar, staklenka ili slično. Ako imate više od jedne posude, potrebno je svaku posudu prethodno oprati i osušiti, a nakon završenog skupljanja mokraće sve posude donijeti u laboratorij. Nije potrebno da svaki puta kada mokrite to učinite u novu posudu – možete sve skupljati u jednu, a kada ju napunite nastavite u narednu. Vrlo je važno da se i prilikom stolice pomokrite u posudu, a ne u WC. Pri tome pazite da ne zaprljate mokraću sa stolicom.

Slijedećeg jutra, u 07 sati, pomokrite se posljednji put u posudu za skupljanje mokraće, bez obzira da li imate potrebu za mokrenjem ili ne.

Cijelu količinu skupljene mokraće sa uputnicom donesite u medicinsko-biokemijski laboratorij.

Ako se traži analiza Ca i fosfata, a pacijent je na terapiji s D- vitaminom i Ca, potrebno je da prije početka skupljanja mokraće prestane uzimati terapiju najmanje 3 do 7 dana.

145. Intraartikularna primjena glukokortikoida – koljeno

Indikacije za lokalno injekcijsko liječenje kortikosteroidima.

Reumatoidni artritis u odraslih i djece

Bolest prouzročena odlaganjem kristala u zglob (ulozi i pseudoulozi)

Sistemni eritematozni lupus i mješovita bolest vezivnog tkiva

Akutni traumatski artritis

Dekompenzirana osteoartroza

Sinovitis koljena nastao nakon artroplastike kuka

Druge bolesti sa zglobnim manifestacijama (ankilozantni spondilitis, psorijatični artritis, Reiterova bolest)

Humeroskapularni periartritis

Tietzeov sindrom

Opća pravila u primjeni lokalnih injekcija pri liječenju reumatskih bolesti:

uporabiti samo sterilne igle i štrcaljke

uporabiti ampulu sa jednokratnom dozom
ne otvarati sterilni paket igli i štrcaljki dok se izvodi pokret
uporabiti uobičajeni postupak čišćenja ubodnog mjesta
oprati ubodno mjesto izopropilnim alkoholom ili sličnim antiseptičkim sredstvom prije davanja injekcije
ne pomicati i vaditi iglu u tkivu prstima
ne razgovarati sa bolesnikom ili medicinskom sestrom ili s bilo kim drugim za vrijeme davanja injekcije (kapljična infekcija). Dobro je staviti masku na usta i nos za vrijeme davanja injekcije
kad je igla uvedena u zglob aspirirati sinovijalnu tekućinu i tako provjeriti je li vrh igle u zglobu
ne zaboraviti spremiti iglu i štrcaljku na sigurno mjesto

Anestezija se postiže:

površinskom primjenom etilklorida na mjestu gdje ćemo dati injekciju

infiltracija okoline lokalnim anestetikom (npr. 2-4 ml 1% otopine prokaina, infiltrira se u potkožna tkiva i zglobnu čahuru

lokalni se anestetik može miješati sa kortikosteroidom u štrcaljki i dati istodobno, odjednom, te zbog lokalnog anestetika učinak nastaje odmah.

Vrste pripravaka:

manje produljeno djelovanje:

Hidrokortizon acetat (Hydrocortisone) 25 mg per ml

Prednison acetat (Deltacortril) 25 mg per ml

produljeno djelovanje:

Prednisolon pivalat (Ultracortenol) 50 mg per ml

Metilpredisolon acetat (Depo-Medrol) 40 mg per ml

Triamcinolon-acetonid (Kenalog) 10 i 40 mg per ml

Deksametazon-natrijev fosfat (Decadron) 4mg per ml

Količina lijeka koja je uobičajena je 1 ml u velike zglobove i manja količina u srednje i male zglobove.

i.a. injekcija - koljeno

Pri punkciji ili davanju lijeka u zglob bolesnik leži na leđima s posve ispruženim koljenom. U tom se položaju u zglob može pristupiti s medijalne ili lateralne strane.

- Pri medijalnom pristupu igla se ubode u razini sredine patele, 1 do 2 cm od medijalnog ruba, i usmjeri prema lateralno između stražnje površine patele i prednje površine femura.

- Lateralni se pristup češće primjenjuje pri izraženom izljevu, a iglom se ulazi u lateralni i donji dio suprapatelarnog recessusa zglobne čahure.

- Sterilnom iglom brzo se uđe u sinovijalnu šupljinu. Aspiracija nekoliko kapi sinovijalne tekućine potvrđuje da se igla nalazi u zglobnoj šupljini. Tada igla ostaje na mjestu, a štrcaljka kojom smo isisavali zamjenjuje se drugom koja sadržava potrebnu količinu lijeka. Klip se zatim blago povuče prema van i ponovno se aspirira sinovijalna tekućina što potvrđuje da se igla još uvijek nalazi u sinovijalnoj šupljini. Poslije injiciranja, igla se izvuče iz zgloba koji zatim treba nekoliko puta blago pokrenuti u punom opsegu pokreta kako bi se ubrzalo miješanje sinovijalne tekućine i lijeka. Injekcijsko mjesto se zatim pokrije sterilnom gazom i učvrsti flasterom.

- Preporuča se da zglob miruje tijekom 24 sata, imobilizacija zgloba nije nužna.

146. Tuberkulinski test

Izvodi se na volarnoj strani lijeve podlaktice. Intrakutano se ubrizgava 0,1ml tuberkulina tj. 2 internacionalne jedinice PPD tuberkulina. Nakon ispravno date intrakutane injekcije stvori se na koži bjelkasti mjehurić, koji je na površini hrapav kao narančina kora.

Reakcija se čita nakon 72 sata. Mjeri se induracija, a ne crvenilo ravnalom od prozirne plastike.

Može se smatrati da je reakcija pozitivna, ako je promjer induracije veći od 6 ili više mm.

Interpretacija tuberkulinskog testa ja individualna. Mora se uzeti u obzir osobna i obiteljska anamneza, fizikalni nalaz, rendgen pluća, prethodna BCG vakcinacija. Induracija preko 25 mm je uvijek sumnjiva na tuberkulozu, a ako je nema ili je do 6 mm nema otpornosti prema tuberkulozi.

147. Samopregled dojke

Sa samopregledom dojke treba početi rano - između 15. i 20. godine, da bi se stekla rutina. Pregled se obavlja pred zrcalom, pri tuširanju ili ležeći.

U stojećem položaju, pri pregledu lijeve dojke najbolje je staviti lijevu ruku iza glave, a desnom nježno pregledavati pritiskivanjem vršcima ispruženih prstiju čitavu dojku u smjeru kretanja kazaljke na satu. Pri pregledu desne dojke postupak je obrnut – desna ruka je iznad glave, a lijevom se pregledava. Najbolje je pregled obaviti pri tuširanju.

U ležećem položaju najbolje je pregled obaviti u krevetu prije spavanja. Potrebno je staviti smotani ručnik ili mali jastuk pod lopaticu sa strane gdje se vrši pregled i tu ruku podići iznad glave. Zamisliti dojku kao krug podijeljen na četiri dijela. Prvo pregledati gornju unutarnju četvrtinu kruga, zatim donju unutarnju četvrtinu dojke. Spustiti ruku pored tijela sa strane pregleda i nastaviti pregled donje vanjske četvrtine dojke. Posljednji se pregledava gornji vanjski kvadrant, gdje su najčešće promjene. Pregled završiti pipanjem područja pazušne jame (tražiti čvorove, otekline i bolna mjesta).

Jedanput na mjesec treba stati pred zrcalo s rukama uz tijelo, postupno podizati ruke jednako ispružene iznad glave da se uoči eventualna razlika između dojki. Između palca i kažiprsta je potrebno naborati kožu dojke na par mjesta i uočiti da li se uvlači koža na tom mjestu, da li je bradavica uvučena i da li postoji iscjedak iz bradavice.

148. Neurološki pregled novorođenčeta:

Cilj: utvrditi da li je razvoj normalan za uzrast djeteta, procijeniti zrelost CNS-a, otkriti i lokalizirati neurološke abnormalnosti.

Pregled započinje anamnezom.

Anamneza: antenatalna, perinatalna i postnatalna.

Minimum neurološkog pregleda treba da obuhvati:

Posmatranje:

- spontane budnosti i aktivnosti
- položaja u miru
- ponašanje tijekom pregleda
- izraz lica i očiju

Ispitivanje:

- mišićnog tonusa
- primitivnih refleksa
- čula

Analiza: - plača

Mjerenje opsega glave.

Zbog fiziološke hipertoničnosti mišića fleksora, novorođenče ima semifleksioni stav ekstremiteta. Glava je obično okrenuta na stranu. Šake su stisnute u pesnicu. Palčevi su u abdukciji i priljubljeni uz dlan. Noge su flektirane u kuku i koljenu u abdukciji. U položaju potrbuške glava je okrenuta na stranu i tek krajem šestog tjedna života je kratkotrajno odiže od podloge.

Pokreti su promjenljivi u svom intenzitetu i obimu, najčešće asimetrični, impulzivni.

Fini i brzi tremorozni pokreti često se zapažaju kod novorođene djece, naročito kad plaču.

Mišićni tonus ispituje se pasivnim pokretanjem ekstremiteta ili dijela tijela kad je potpuno opušten. Procjenjuje se otpor na pasivno pokretanje. Položaj djeteta u miru također pruža uvid u stanje mišićnog tonusa. Tonus mišića osovine tijela se ispituje i podizanjem djeteta iz ležećeg u sjedeći položaj držeći ga za ruke. Zbog prevage ekstenzora vrata, glava ostaje zabačena i zatim je dovodi u produžetak osovine tijela.

Primitivni refleksi: refleks sisanja, automatski hod, Moro refleks, refleks hvatanja, rooting refleks, asimetrični tonični refleks vrata (stav mačevaoca).

Čulo sluha se ispituje akustičkim refleksom žmirkanja.

Vid se ispituje optičkim refleksom žmirkanja. Dijete vidi sa četiri tjedna predmete jakih boja u srednjoj liniji.

Plač novorođenčeta je snažan, krepak, motiviran i postepeno prestaje.

Mjerenje opsega glave (u prvom tjednu 34-36cm), palpiranje fontanela i šavova.